

HIPOPLASIA DE ESMALTE EM DENTIÇÃO DECÍDUA COMO POSSÍVEL PROGNOSTICADOR EM PERMANENTES

RELATO DE CASO CLÍNICO

Larissa Cucker Del Castanhel*

Willian Somara Fernandes*

Amanda Wensing da Rosa**

Christine Nagel Backes**

Patrícia Just de Jesus Vanni**

Patrícia Duarte Simões Pires***

Vinculação do artigo

Curso de Odontologia. Universidade do Extremo Sul Catarinense-Criciúma-SC

Endereço para correspondência

Patrícia Duarte Simões Pires

Curso de Odontologia – Universidade do Extremo Sul Catarinense

Av. Universitária, 1105

Criciúma – SC – Bairro Universitário

CEP – 88806-000

Email: patriciadspires@gmail.com

* A ser submetido a revista **Brazilian Journal of Development**.

*Graduanda em Odontologia - Universidade do Extremo Sul Catarinense – E-mail: larissacastanhel@gmail.com

*Graduando em Odontologia - Universidade do Extremo Sul Catarinense – E-mail: williansomara@gmail.com

**Especialista em Odontopediatria.Especialista em Ortodontia.Especialista em Saúde da Família- E-mail : amandawrosa@hotmail.com

**Especialista e Mestra em Dentística. Professora de Dentística e Clínica Integrada do Curso de Odontologia - Universidade do Extremo Sul Catarinense -E-mail: chrisbackes@gmail.com

**Mestre em Ciências da Saúde com ênfase em Odontopediatria. Professora do Curso de Odontologia - Universidade do Extremo Sul Catarinense- E-mail: pjjv@unesc.net

***Doutora em Ciências da Saúde. Professora de Odontopediatria do Curso de Odontologia - Universidade do Extremo Sul Catarinense. E-mail: patriciadspires@gmail.com

Resumo

Introdução: A hipoplasia de esmalte (HE) é caracterizada pela formação incompleta ou defeituosa do esmalte dentário, resultando em manchas superficiais esbranquiçadas ou alterações severas de cor e textura. O esmalte pode apresentar irregularidades, rugosidades, amolecimento e cavitação. A profundidade e a causa dessas manchas são fatores importantes para determinar o tratamento adequado e obter sucesso no resultado. Existem diferentes protocolos de tratamento para a hipoplasia, que variam de acordo com a gravidade e a forma de manifestação, no entanto, geralmente esses protocolos são considerados minimamente invasivos, tendo em vista que o exame clínico se mostra primordial para um tratamento eficaz nos casos de hipoplasia. Essa condição pode ser causada por fatores locais, sistêmicos ou hereditários não sendo conhecida a sua etiologia. **Objetivo:** Relatar um caso de Hipoplasia de esmalte em dentição decídua, como possível prognosticador em dentes permanentes. **Caso clínico:** Paciente feminino apresentando hipoplasia em toda a dentição decídua, recebeu tratamento em uma clínica particular e está em acompanhamento clínico com o objetivo de avaliar a relação desta patologia com a dentição permanente. **Conclusão:** Após a análise deste estudo foi observada a importância de diagnosticar e tratar a hipoplasia de esmalte na dentição decídua e prever possíveis alterações na dentição permanente. Diferenciar essas condições é crucial para determinar os tratamentos adequados. Estudos sugerem uma relação entre hipoplasia na dentição decídua e possíveis consequências na permanente, mas são necessárias mais pesquisas para compreender a sua etiologia e a relação entre dentições.

Descritores: hipoplasia do esmalte, hipomineralização, cavidade oral.

Introdução

O esmalte dental é constituído pelos ameloblastos, que o transformam em uma estrutura altamente mineralizada em sua fase final, caracterizando-o como a substância mais dura e mineralizada do corpo humano, composto por 97% de conteúdo mineral, predominantemente hidroxiapatita, com apenas 3% de água e substâncias orgânicas¹. Seu desenvolvimento tem início durante a vida intrauterina e ocorre em três fases distintas: a fase formativa, na qual a matriz orgânica é depositada; a fase de mineralização, em que ocorre a mineralização parcial da matriz orgânica; e a fase de maturação final, na qual o esmalte passa pelo processo de mineralização completa e requer a ativação de vários genes responsáveis pela produção de proteínas e enzimas da matriz, que desempenham um papel fundamental no processo de crescimento do cristal e mineralização.² No entanto, as células formadoras do esmalte são perdidas durante a erupção dentária, o que significa que o esmalte não pode se auto reparar. Isso resulta em alterações permanentes na sua estrutura, que são identificadas como distúrbios de desenvolvimento dentário.³

A formação do órgão dentário ocorre através de atividades ameloblasticas, que secretam a matriz de esmalte.⁴ Durante esse processo, podem ocorrer falhas que resultam na produção incompleta ou com defeitos na matriz orgânica do esmalte, o que é conhecido como hipoplasia, essa má formação se manifesta clinicamente pela ausência parcial ou total de esmalte na superfície dentária, bem como pela presença de sulcos, fissuras e depressões.⁵ Essas alterações afetam tanto a quantidade quanto a qualidade do esmalte, resultando em mudanças visíveis na aparência dos dentes apresentando cor acastanhada, amarelada e esbranquiçada, e podendo ter superfície áspera ou não.⁶

A HE é uma condição no qual altera e compromete a estética do sorriso acarretando uma insatisfação com a aparência.⁷⁻⁸ Além disso, pode-se citar que os dentes afetados apresentam frequentemente uma alta taxa de sensibilidade tanto a estímulos térmicos quanto à mecânicos que influenciam na qualidade de vida, pois aumenta o risco de desenvolver lesões cáries, apresenta maior falha na adesão dos materiais restauradores, bem como influenciando o seu comportamento.¹

Os defeitos de desenvolvimento do esmalte (DDEs) em dentição decídua pode ser um prognosticador de alterações similares na dentição permanente da criança.⁹ Conforme as pesquisas realizadas observou-se a presença de Hipomineralização dos segundos molares

decíduos (HSMD) podendo ser um fator de risco relevante para o desenvolvimento de Hipomineralização molar-incisivo (HMI) na dentição permanente. Essa associação se fundamenta na partilha de fatores etiológicos entre os defeitos de desenvolvimento do esmalte em ambas as dentições. Além disso, a intensidade e a duração das lesões que ocorrem no final da gravidez e durante o período perinatal podem exercer influência significativa nas condições de ambas as dentições.¹⁰

O diagnóstico é realizado principalmente por meio do exame clínico, identificando-se os defeitos hipoplásicos e categorizando-os de acordo com o envolvimento estético e funcional. Além disso, a transiluminação pode ser usada como método de diagnóstico complementar para avaliar a profundidade da lesão e guiar o tipo de tratamento necessário.⁷

É importante destacar que existem diversas alterações que podem apresentar características semelhantes à hipoplasia do esmalte dentário, devido a essas semelhanças muitas vezes esses defeitos são confundidos clinicamente. Assim, os defeitos de desenvolvimento do esmalte (DDE) são, Amelogênese Imperfeita (AI), Hipomineralização Isoladas, Hipomineralização Molar Incisivo (HMI), e a Hipoplasia de Esmalte (HE). Junto nesse grupo tem sido considerada a fluorose dentária pelo fato da sua semelhança etiológica e clínica.⁹⁻¹¹

A etiologia não é vastamente conhecida na comunidade científica. Contudo, já se sabe que fatores ambientais e genéticos podem estar interferindo diretamente na qualidade da matriz orgânica do esmalte.¹² Os defeitos podem ser influenciados por diversos fatores sistêmicos herdados ou adquiridos. Assim como anomalias cromossômicas, defeitos congênitos, perturbações metabólicas em recém-nascidos, perturbações neonatais, doenças infecciosas, perturbações neurológicas, endocrinopatias, deficiências nutricionais, nefropatias e alergias. O parto prematuro, nascimentos múltiplos e um trabalho de parto prolongado também podem estar associados.¹³⁻¹⁴

A prevalência de DDE na dentição decídua varia amplamente em estudos internacionais, de 5,3% a 74,2% sendo a maxila a mais afetada pelas DDEs com um índice superior a 54,6%, e quando falamos de dentes os segundos molares (56%) são os mais acometidos, e em estudos brasileiros a prevalência é de 22,8% a 78,9%, devido a diferentes características das amostras estudadas, critérios utilizados no estudo e fatores como a região, faixa etária, critérios diagnósticos e metodologias de pesquisa.¹⁵⁻¹⁶⁻¹⁷

Entre as opções terapêuticas disponíveis, o profissional pode recomendar um tratamento menos invasivo, como microabrasão, utilizado para remover manchas do esmalte dentário, com o objetivo de eliminar completamente a área afetada, associada ao clareamento dentário ou restaurações adesivas diretas, para casos de manchas superficiais. Em situações de manchas mais agressivas, onde o esmalte perdeu sua continuidade, ele pode optar por tratamentos mais invasivos, como coroas e facetas.⁶

Porém, podemos ver que de acordo com a literatura, a maioria dos dentes afetados pela Hipomineralização do Esmalte (MIH) não requer tratamento invasivo, sendo as restaurações diretas a principal necessidade para aqueles que precisam de intervenção. A aplicação de um sistema restaurador com Ionômero de vidro utilizando a técnica ART, demonstrou ser uma abordagem eficaz na preservação dos primeiros molares permanentes afetados pela HMI.¹⁸

Materiais e Métodos

Estudo qualitativo, descritivo, transversal, documental, do tipo relato de caso. Os dados foram coletados de um prontuário, onde a paciente fora atendida em consultório odontológico privado por uma odontopediatra.

Os critérios de inclusão: Paciente com presença de Hipoplasia e os responsáveis terem assinado o TALE. O critério de exclusão foi o paciente ser atendido em outra instituição.

O projeto foi aprovado pelo Comitê de Ética e Pesquisa com seres Humanos da UNESC sob o número do parecer 6.564.635

A discussão dos resultados foi realizada por análise de conteúdo com três categorias pré-organizadas:

Categoria 01: Conceito, diagnóstico e sua caracterização de acordo com envolvimento estético e funcional.

Categoria 02: Opções terapêuticas utilizadas e disponíveis atualmente

Categoria 03: Correlação entre a dentição decídua e a permanente até o presente momento

Relato de caso

Paciente M.N.D.C do sexo feminino, 6 anos de idade, portador de Defeito do desenvolvimento do Esmalte (DDE) do tipo hipoplasia do esmalte (HE) nos incisivos, caninos, molares tanto inferior quanto superior na dentição decídua, recebeu atendimento em um consultório odontológico privado, onde encontra-se em acompanhamento clínico.

Na anamnese a mãe relata que a mesma não apresenta nenhum quadro de alergias e que durante o primeiro trimestre da gravidez fez uso de antibiótico devido a uma "forte dor de dente". Paciente fez a translactação (leite da própria mãe) até os 4 meses, a relactação (fórmula / leite animal / leite humano pasteurizado) até os 2 anos de idade e fez uso da chupeta até os 2 anos. Sobre os hábitos alimentares, foi relatado que gosta muito de doces e costuma evitar alimentos duros.

É uma paciente que apresenta principalmente nos molares (85,75,65,55) um acometimento dental devido a hipoplasia do esmalte (HE). Além disso, é possível observar histórico de sensibilidade dental a alimentos duros, quente ou/e frios, o que faz muitas vezes com que ela evite certos tipos de alimentos.

A presença de material restaurador do tipo Cimento de ionômero de vidro modificado por resina da marca RIVA Light Cure (Pó + Líquido) bem adaptados nos elementos 85,75,65,55, que foram necessários devido a DDE.

Em 05/11/2021, aconteceu a primeira consulta, onde a mãe relatou como principais queixas a dificuldade com a alimentação e o medo de dentista que a paciente apresentava, a mãe relatou "*Última vez que foi no dentista, chorou, mordeu o dedo do dentista, experiência bem ruim*", então sempre que era necessário realizar algum procedimento ela relembra e não deixava realizar. A mesma nunca tinha sido anestesiada e apresentava uma arcada estreita. Foi iniciado o condicionamento para adaptação da paciente ao tratamento.

Em 18/11/2021 foi continuado com o processo de condicionamento da paciente com muita conversa, histórias e explicação sobre tudo o que precisava ser feito, mas mesmo assim neste dia a paciente não deixou que fosse realizado a profilaxia com a escova Robinson ou qualquer outro procedimento.

Em 29/11/2021 foi realizada a primeira restauração no elemento 65 (Ocluso-mesial) com Cimento de ionômero de vidro modificado por resina da marca RIVA Light Cure (Pó + Líquido) mesmo anestesiada a paciente relatou desconforto com o ar e foi solicitado que a mãe observasse e caso tivesse alguma alteração no quadro que avisasse a Odontopediatra.

Pela ampla destruição dos molares, foi recomendado a realização de exames radiográficos, porém pelo perfil e histórico de medo da paciente naquele momento não foi possível realizar esses exames solicitados. Na tomada de decisão a odontopediatra optou pelo uso do CIV, pois não apresentava indícios de envolvimento pulpar.

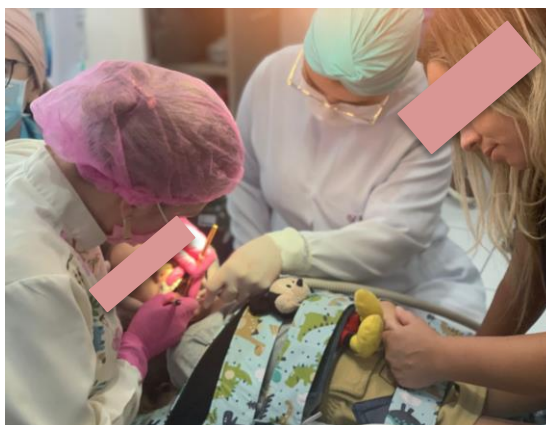
Em 09/12/2021 foi observado que a restauração realizada na última sessão estava ainda bem adaptada. Paciente relatou dor à escovação. Com muita conversa e auxílio da mãe foi

possível realizar restaurações nos elementos 75 (Ocluso-distal) e 85 (Oclusal- Mesial- distal) com CIV.

Em 19/12/2021, ao se sentar na cadeira, a paciente chorou durante o exame clínico, sendo necessária muita conversa para realizar a profilaxia e a aplicação de flúor. Foi sugerido à mãe que, no caso dela, a realização de sedação com óxido nitroso seria o ideal, proporcionando assim um maior conforto à paciente.

Em 23/04/2022, foi realizada sedação com óxido nitroso + medicação (Midazolam) + contenção onde foram feitas restaurações nos elementos 55 (oclusal), 65 (Oclusal), 75 (Oclusal-vestibular) e 85 (Vestibular- oclusal- mesial) com CIV. Além disso, foram aplicados selantes provisórios com ionômero de vidro fotopolimerizável nos primeiros molares decíduos.

Figura 1 - Paciente durante a sedação com óxido nitroso + medicação (Midazolam)



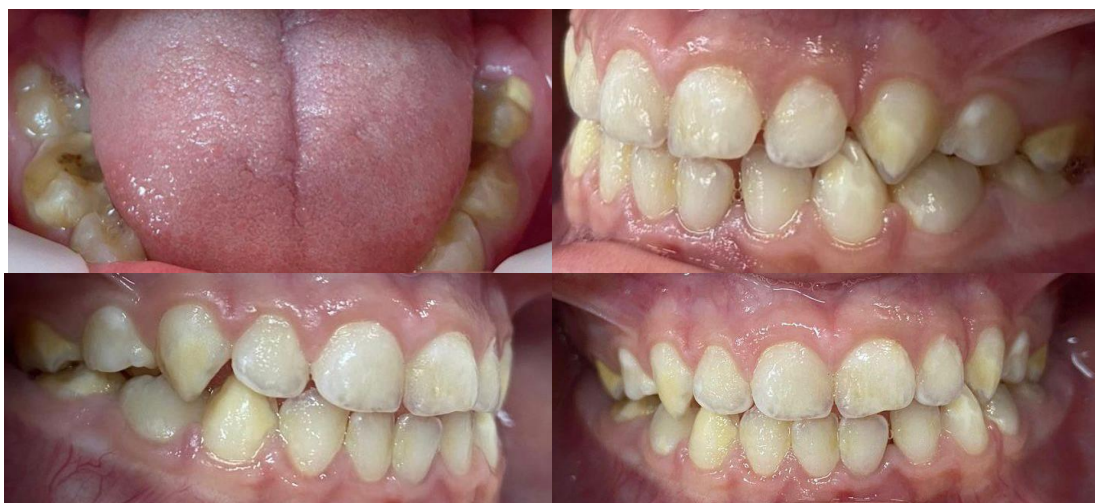Fonte: Dados dos pesquisadores, 2022.

Em 06/09/2022 foi observado que havia um fragmento da restauração fraturada, o que se fez necessário realizar ajuste dessa restauração no elemento 75 com CIV.

Em 07/03/2023 paciente retornou com uma pequena fratura no elemento 75 (oclusal).

Em 04/09/2023 foi realizado ajuste de fratura do elemento 75 (Oclusal-distal) que não apresentava cárie.

Figura 2, 3, 4 e 5 - Fotos tiradas 30 de setembro de 2023 - Paciente apresentou dificuldade na hora das fotos.

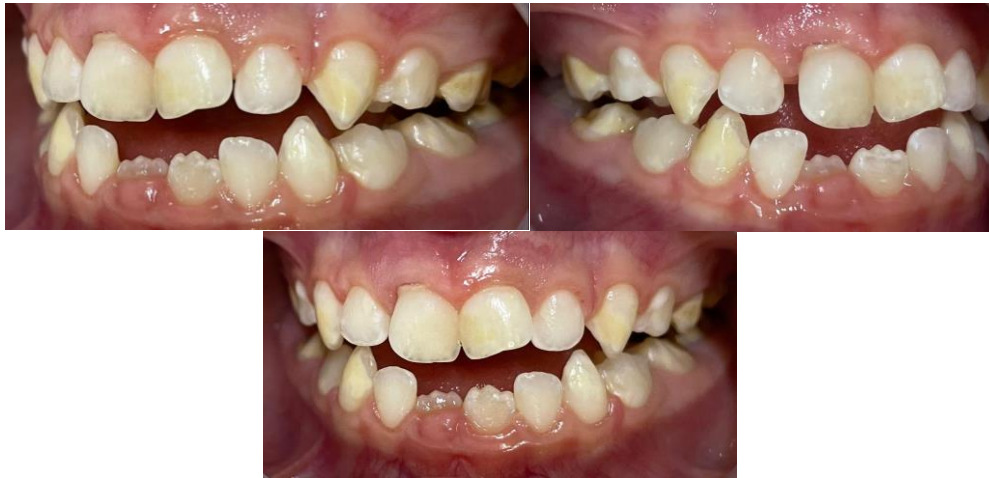

Fonte: Dados dos pesquisadores, 2023.

Atualmente paciente se encontra no primeiro período transitório com os elementos 16,26,36,46,31 e 41 já em boca (figuras 6,7,8,9,10 e 11). Nas faces oclusais e vestibulares dos elementos 36 e 26, já é perceptível uma alteração significativa no esmalte dental. Nos 16 e 46, a alteração é mais discreta. Quanto aos elementos 31 e 41, que ainda estão em infraoclusão, não é possível fazer uma análise adequada de qualquer alteração.

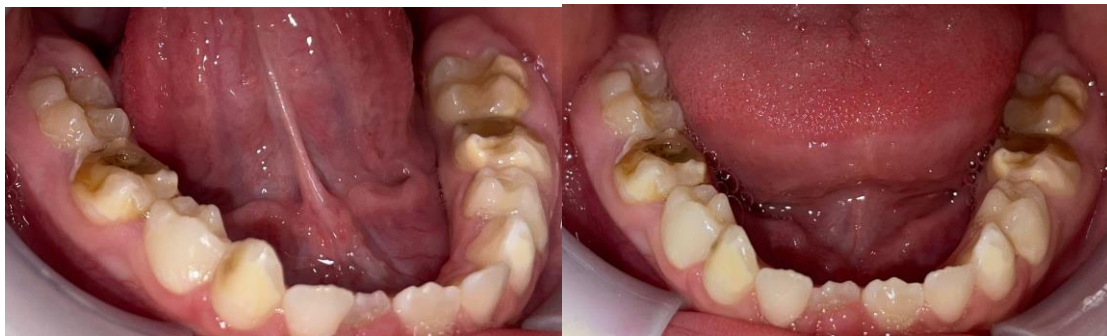Nesse retorno da paciente, também foi observada uma pequena fratura na restauração feita com CIV no elemento 85. As demais restaurações estão bem adaptadas, e a paciente não apresentava evidências de cárie. No entanto, ela relatou desconforto ao consumir alimentos duros e gelados, principalmente do lado esquerdo, indicando com o dedo a região do elemento 75 como o local do desconforto. Foi instituído o uso diário de um enxaguante bucal fluoretado contendo 225 ppm de flúor (0,05% de NaF), com as recomendações de utilizar 10ml do produto para crianças, realizar bochechos por 1 minuto, evitar a ingestão e a lavagem bucal após o uso, e dar preferência à aplicação noturna antes de dormir, visando uma melhor absorção do flúor devido à redução do fluxo salivar durante o sono. Na próxima consulta foi iniciado aplicação de verniz fluoretado (NaF a 5%) dando enfoque nos permanentes que apresentam maior presença de hipomineralização e decíduos com maior acometimento de hipoplasia.

Figura 6, 7 e 8 - Condição clínica atual da paciente.



Fonte: Dados dos pesquisadores, 2024

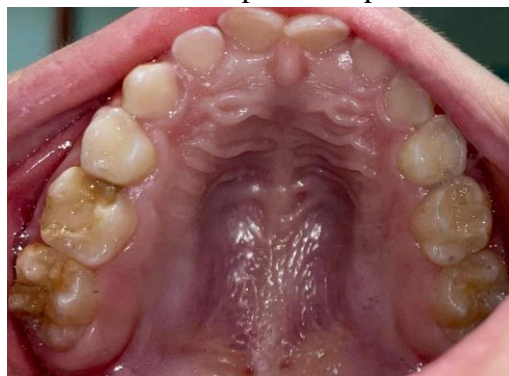Figura 9 e 10 - Condição clínica atual do arco inferior da paciente



Fonte:

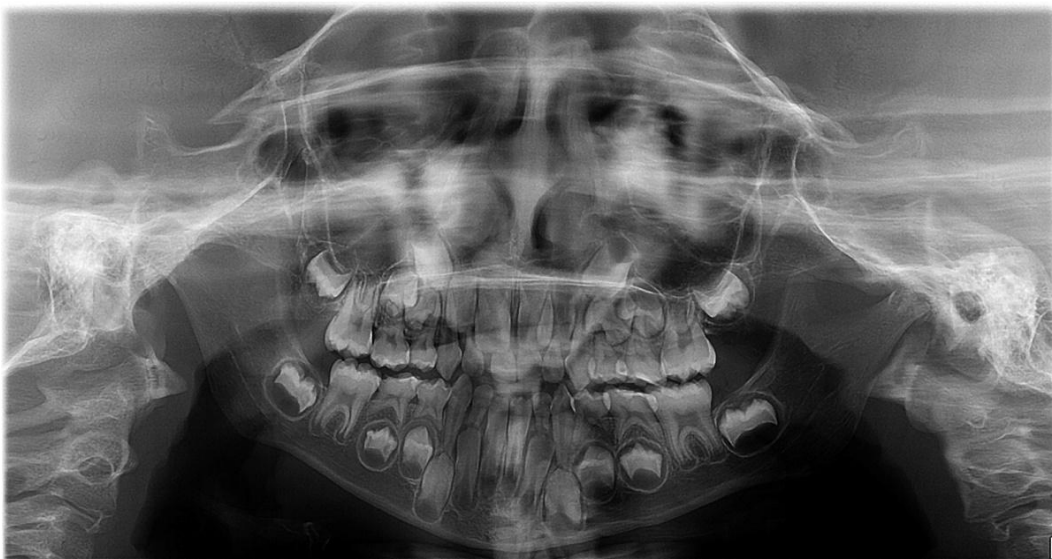Dados dos pesquisadores, 2024.

Figura 11 - Condição clínica atual do arco superior da paciente



Fonte: Dados dos pesquisadores, 2024.

Figura 12 - Panorâmica realizada dia 13/05/2024



Fonte: Dados dos pesquisadores, 2024

De acordo com a laudo da Panorâmica, é importante destacar as seguintes observações que “*aspecto de fratura discreta coronal ou má formação de esmalte dentário no 53, 63, 65, 75, 73, 83 e 85*” são os dentes que clinicamente também apresentam maior destruição relacionada com a HE, ” *Reabsorção radicular em terço médio de raiz no 55, 52, 62, 75, 74, 84 e 85, e em terço cervical de raiz no 51 e 61. Não se observa reabsorção radicular significativa nos dentes 54, 53, 63, 64, 65, 73 e 83*” que são aspectos normais relacionados a troca/erupção de dentição da paciente e “*O contorno do esmalte dentário nos elementos 35, 34, 44 e 45 apresentam aspecto de irregularidade, indicamos controle radiográfico*” elementos que ainda não estão presentes na cavidade bucal, mas já é possível observar algumas pequenas alterações no esmalte. Durante o exame houve dificuldade em posicionar a paciente na máquina.

Discussão

A discussão foi dividida em 3 categorias:

- 01- Conceito, diagnóstico e sua caracterização de acordo com envolvimento estético e funcional.
- 02- Opções terapêuticas utilizadas e disponíveis atualmente
- 03- Correlação entre a dentição decídua e a permanente até o presente momento

Categoria 01: Conceito, diagnóstico e sua caracterização de acordo com envolvimento estético e funcional.

Segundo Andrade¹⁵ e Lima Silva⁹ a etiologia das DDEs é multifatorial, sendo influenciada por diversos fatores, como local, ambiental, sistêmico e/ou hereditário. No entanto, o principal fator influenciador parece ser o ambiental, uma vez que os ameloblastos são células extremamente sensíveis às variações do ambiente, como condições sociodemográficas desfavoráveis, alterações nutricionais, problemas gestacionais, prematuridade, baixo peso ao nascer e algumas doenças têm sido associadas a um alto risco de DDEs na dentição decídua.

De acordo com Carvalho,⁷ a etiologia da hipoplasia pode estar vinculada a diversas causas, pode ser tanto relacionada a consequências de alterações sistêmicas, incluindo prematuridade, baixo peso neonatal, complicações perinatais, hipocalcemia e doenças renais, são alguns dos fatores identificados; quanto a causas locais, podemos citar traumatismos e doenças infecciosas. Sendo reafirmado por Hernández-Millán¹⁹, ao dizer que sua etiologia pode ter inúmeras causas, mas ressalta as condições sistêmicas herdadas ou adquiridas.

De acordo com a Dr Wan Kim Seow²⁰ a hipoplasia é definida pela redução na quantidade de esmalte formado, apresentando cavidades, desníveis, trincas resultando em um esmalte fino ou em alguns casos até ausente. Por outro lado a hipomineralização seja ela isolada ou de molares e incisivos (HMI) é quando há uma diminuição na deposição do mineral (esmalte mole), essas duas alterações no esmalte tem características, conceitos e causas parecidas, por isso é de extrema importância que o diagnóstico seja feito com muito cuidado.

O diagnóstico é realizado principalmente por meio do exame clínico, identificando-se os defeitos hipoplásicos e categorizando-os de acordo com o envolvimento estético e funcional. Além disso, a transiluminação pode ser usada como método de diagnóstico complementar para avaliar a profundidade da lesão e guiar a escolha do tratamento.⁷

A técnica de transiluminação foi proposta na década de 70 a fim de guiar os cirurgiões dentistas na observação mais criteriosa de lesões cariosas, sendo posteriormente também empregada para diagnosticar manchas brancas, e lesões não cariosas. Esse procedimento é realizado utilizando o fotopolimerizador na região palatina, quanto mais definida for a borda, mais superficial será a mancha e quanto mais difusa for a mancha, mais profunda e severa ela será.²¹

Alguns dos artigos analisados como os Andrade¹⁵, Besegato²¹, Castaneda-Sarmiento²², Hernández-Millán²⁰ e Carvalho⁷ destacam os impactos da hipoplasia do esmalte e seu

comprometimento na estética, pois muitos se veem insatisfeitos com as manchas e/ou aspecto do esmalte principalmente quando estão localizados nos dentes anteriores de pacientes adolescentes e adultos. Com referência a parte funcional, esta situação clínica aumenta significativamente o risco de lesões cáries, fraturas bem como sensibilidade dentinária ao frio/quente e também com alimentos mais duros, fazendo muitas vezes com que a criança tenha seletividade alimentar. Outra consequência importante é a diminuição da adesão dos materiais restauradores aumentando a frequências de suas trocas e em alguns casos mais graves a perda de dimensão vertical (DVO).

Categoria 02: Opções terapêuticas utilizadas e disponíveis atualmente

Como citado acima, há muitas consequências funcionais e estéticas para os pacientes acometidos pela hipoplasia do esmalte (HE), por isso é de extrema importância que o cirurgião-dentista esteja preparado para fazer o tratamento adequado para cada caso.

A paciente M.N.D.C, devido ao comprometimento dos molares, idade e dificuldade no condicionamento no início do tratamento, foi escolhido como principal opção terapêutica o Cimento de ionômero de vidro modificado por resina da marca RIVA Light Cure (Pó + Líquido) juntamente com selantes, aplicações de espuma fluoretada com moldeiras, acompanhamentos regulares com a odontopediatra e cuidados com a higiene bucal em casa, todos esses cuidados e tratamentos se mostraram bastante satisfatórios, pois das 9 consultas de acompanhamento dos últimos 3 anos a paciente precisou trocar e/ou ajustar apenas 5 restaurações sendo 3 dessas no elemento 75. Apresentando atualmente boa adaptação do material restaurador, higiene bucal satisfatória e uma paciente confortável, adaptada e participativa nos atendimentos.

De acordo com Vidal ⁶, entre as muitas opções terapêuticas disponíveis, o profissional pode recomendar tanto tratamentos menos invasivos, como microabrasão, utilizado para remover manchas do esmalte dentário. Além disso, pode-se associar o clareamento dentário ou restaurações adesivas diretas para casos de manchas superficiais. Em situações de manchas mais agressivas, onde o esmalte perdeu sua continuidade, ele pode optar por tratamentos mais invasivos, como coroas e facetas.

Quintero ²³ e Vansan ¹² reforçam e exemplificam a afirmação que em casos graves devido às alterações estruturais e de composição dentária que impactam a eficácia dos materiais adesivos, a literatura sugere que a Técnica Hall Modificada representa uma

alternativa viável e de fácil aplicação para o manejo desses molares afetados por hipomineralização ou por outra DDE. Diferentes estudos²³⁻²⁴⁻²⁵ têm demonstrado que o uso de coroas de aço em molares decíduos é eficaz no que diz respeito à longa duração da restauração, à simplicidade de uso da técnica, ao tratamento indolor e a facilidade de manuseio tanto dos materiais quanto das crianças.

De acordo com Grossi¹⁸ e usando o relato de caso deste artigo como exemplificação, que a maioria dos dentes afetados pela hipomineralização do esmalte (HMI) ou hipoplasia de esmalte não requer tratamento invasivo, sendo as restaurações diretas a principal necessidade para aqueles que precisam de intervenção. A aplicação de um sistema restaurador com Ionômero de vidro utilizando a técnica ART, demonstrou ser uma abordagem eficaz.

Categoria 03: Correlação entre a dentição decídua e a permanente até o presente momento

A paciente M.N.D.C apresenta hipoplasia do esmalte em sua dentição decídua, é possível ver clinicamente que esse esmalte apresenta todas as características clínicas já apresentadas da doença, principalmente a espessura que se encontra mais fina, frágil ou até ausente em alguns dentes. Contudo, ao analisar os primeiros molares permanentes, dando ênfase aos elementos 36 e 26, o esmalte apresenta espessura normal, mas com sua dureza e mineralização comprometida o que é mais característica clínica da Hipomineralização do que como uma Hipoplasia.

De acordo com Padavala e Sukumaran²⁶ *“o desenvolvimento dos primeiros molares e incisivos permanentes começam no 4º mês de gestação e a formação de tecido duro neles começa próximo ou logo após o nascimento. Consequentemente, eles correm maior risco de defeitos causados por fatores ambientais sistêmicos até os primeiros anos de vida.”* Finalizando com a afirmação de que qualquer forma de hipoplasia pode predispor uma criança a desenvolver HMI.

Lima⁹, reforça essa afirmação, destacando que conforme as pesquisas realizadas, a associação entre a presença de Hipomineralização dos segundos molares decíduos (HSPM), pode ser um fator de risco relevante para o desenvolvimento do Hipomineralização molar-incisivo (HMI) na dentição permanente, já que isso se fundamenta na partilha de fatores etiológicos entre os defeitos de desenvolvimento do esmalte em ambas as dentições.

Para Elsa Garot²⁷, ao analisar 5 (cinco) estudos com aproximadamente 4.662 participantes no total incluídos mostraram que crianças afetadas pela HSMD podem ter aproximadamente cinco vezes maior probabilidade de desenvolver HMI.

Considerações finais:

É importante ressaltar que entender e saber diferenciar as DDE é tão importante quanto saber quais os tratamentos, pois cada uma das anomalias com seus diferentes graus de comprometimento dental tem opções terapêuticas diferentes.

Apesar de os estudos serem escassos, podemos ver nesse relato de caso que existe sim uma relação entre pacientes que apresentam dentes com hipoplasia na dentição decídua terem maior chance de apresentar alguma DDE na dentição permanente e que no caso relatado até o presente momento os elementos permanentes se encontram com um grau mais leve e pouco desmineralizado se comparado com a dentição decídua.

São necessários que mais estudos e pesquisas sejam conduzidos sobre esse tema, especialmente considerando as dificuldades encontradas no seu diagnóstico, etiologias quando relacionadas entre as dentições. Somente assim poderemos obter e fundamentar evidências adicionais sobre os defeitos do desenvolvimento do esmalte em ambas as dentições.

Abstract

Introduction: Enamel hypoplasia is characterized by the incomplete or defective formation of tooth enamel, resulting in whitish superficial spots or severe changes in color and texture. Enamel may present irregularities, roughness, softening and cavitation. The depth and cause of these stains are important factors in determining the most appropriate treatment and achieving successful results. There are different treatment protocols for hypoplasia, which vary according to the severity and form of manifestation. However, these protocols are generally minimally invasive. Considering that clinical examination is essential for effective treatment in cases of hypoplasia. This condition can be caused by local, systemic or hereditary factors. **Objective:** To report a case of enamel hypoplasia in primary dentition, as a possible predictor in permanent teeth. **Clinical case:** Female patient presenting hypoplasia in her entire primary dentition, received treatment in a private clinic and is being monitored to see what her permanent dentition will be like . **Conclusion:** After analyzing this study, the importance of diagnosing and treating enamel hypoplasia in the primary dentition and possible problems in the permanent dentition was seen. Differentiating these conditions is crucial to determining appropriate treatments. Studies suggest a relationship between hypoplasia in the primary dentition and possible problems in the permanent dentition, but more research is needed to better understand its causes and comparisons between dentitions.

Descriptors: Hypoplasia, hypomineralization, oral cavity.

Referências

1. SANTOS, natália & correia, valeska & custódio, lorena & oliveira, ocimar & lima, haroldo & vale, maria & filho, abrahão & medeiros, luanna & guênes, gymenna & figueiredo, camila. (2022). diagnóstico diferencial de lesões em esmalte dentário por graduandos de odontologia. **research, society and development**. 11. e342111637651. 10.33448/rsd-v11i16.37651.
2. ARRUDA MENDES, agda maria; barbosa, kátia fernanda; de oliveira salles, aline pierote. amelogênese imperfeita do diagnóstico a reabilitação: revisão de literatura. **revista ciências e odontologia**, v. 7, n. 2, p. 12-21, 2023.
3. PAULO, M. L. de .; frança , m. m. c. de . hipoplasia de esmalte dentário: revisão de literatura . **scientia generalis**, [s. l.], v. 3, n. 2, p. 276–282, 2022.
4. BRITO, Evelyn & Moraes, Monique & Monteiro, Rebeca & Brasil, Sarah & Carlos, Aline.. Fluorose–da etiologia ao tratamento: uma revisão de literatura. **Brazilian Journal of Development**, v. 6, n. 12, p. 94320-94337, 2020.
5. NAHSAN, Flavia & Souza, Myllena & Silveira, Mariana & Rios, Luciana & Rosário, Wiquel & Palma, Flavio. (2023). Técnicas minimamente invasivas para tratamento de mancha branca hipoplásica. **Revista Odontológica do Brasil Central**. 32. 108-120.
6. VIDAL, A. da S.; freitas, m. de s.; lima, t.m. de. micro abrasão em hipoplasia dentária associada à restauração em resina composta: relato de caso. **revista brasileira de revisão de saúde** , [s. l.] , v. 1, pág. 728–741, 2023.
7. MAYLA CORIOLANO CARVALHO, S.; yugo de souza, m. hipoplasia do esmalte do diagnóstico aos protocolos de tratamento: revisão. **revista ciência e odontologia**, v. 5, n. 1, p. 38-45, 2020.
8. DA NÓBREGA DIAS, . j. .mainny diógenes veras, i. josé souza dos santos, a.; castillo dutra borges, b.; vieira de assunção, i. técnica minimamente invasiva em lesão branca hipoplásica: relato de caso. **revista ciência plural**, [s. l.], v. 7, n. 1, p. 235–244, 2021.
9. LIMA SILVA, ismael & alencar, layla & barbosa, leticia & costa, layanne & penha, elizandra & alves, maria & guênes, gymenna & medeiros, luanna & carneiro, manuella & figueiredo, camila. prevalência de defeitos de esmalte em crianças atendidas em uma clínica de odontopediatria. **Research, Society and Development**, v. 9, n. 7, 2020.
10. DE SOUSA maria,karen vasconcelos fontenele, carlos kelvin campos ribeiro, luiz eduardo gomes ferreira, a. de l. s. de l. f. j. de s. f. d. c. **prevalence and predisponent factors of molar-incisor hypomineralization in primary dentition**. 2021.

11. ROCHA, K. I.; teles, l. n.; feitosa, d. a. de s. restabelecimento da estética do sorriso em paciente com hipoplasia de esmalte. **archives of health investigation**, [s. l.], v. 9, n. 6, p. 557–562, 2020.
12. CAROLINA VANSAN, luis furlan, josé carlos pettorossi imparato. **diagnóstico y tratamiento de hipomineralización molar primaria en gemelos: reporte de un caso / diagnóstico e tratamento de hipomineralização molar decíduo em gêmeos: relato de caso / diagnosis and treatment of deciduous molar hypomineralization in twins: case report**. 2021.
13. CITY SARMENTO, L.; rezende, k. m.; lira de oliveira ortega, a. el impacto de la hipomineralización molar incisivo en la calidad de vida de los niños brasileños. **revista de odontopediatria latinoamericana**, [s. l.], v. 12, n. 1, 2022.
14. JUNIOR, w.d.c., alves, e.g., hidalgo, l.r.c., santos, a.f. hipoplasia em dentição decidua associada a parto prematuro: relato de caso. **original article. j business techn**, v.16, n.1, p. 122-131, 2020.
15. ANDRADE, n. s. aquino, s. r., santos, i. t. dos ., nétto, o. b. de s., moura, m. s., moura, l. de f. a. de d., lima, m. de d. m. de. prevalência e fatores associados a defeitos de desenvolvimento do esmalte em crianças de 5 anos de idade matriculadas em creches na cidade de teresina, brasil. **cadernos saúde coletiva**, v.29, n.4, p. 528–537, 2021.
16. Wagner Y. Developmental defects of enamel in primary teeth - findings of a regional German birth cohort study. **BMC Oral Health**. 2016;17(1):10. <http://dx.doi.org/10.1186/s12903-016-0235-7>. PMID:27430531.
17. Osorio-Tovar JP, Naranjo-Sierra MC, Rodríguez-Godoy M. Prevalence of developmental defects of the enamel in primary dentition in a bogotan population. **Rev Salud Publica**. 2016;18(6):963-75. PMID:30137179.
18. DE AGUIAR grossi renata nunes cabral ana paula dias ribeiro and soraya coelho leal, j. **glass hybrid restorations as an alternative for restoring hypomineralized molars in the art model**. 2018.
19. HERNÁNDEZ-MILLÁN, A.B., martínez-bordón, a., garcía-pernas, m., ferrer-vilches, m. Hipoplasia do esmalte em dentes decíduos e permanentes. Policlínico Aracelio Rodríguez Castellón, município de Cumanayagua. **Revista Transdisciplinaria de Estudios Sociales y Tecnológicos**, v. 2, n.1, p. 5-11, 2020.
20. SEOW, W. K. Developmental defects of enamel and dentine: challenges for basic science research and clinical management. **Australian Dental Journal** 2014; 59:(1 Suppl): 143–154, 2014.

21. BESEGATO, J.F.; ROCHA, G.dos S.R.; BUREY, A.; AVELAR, V.L.; SANTOS, D.C.M.dos S.; POLETTO, D.; HOEPPNER, M.G. Associação de técnicas para resolução estética de dente com hipoplasia. **Brazilian Journal of Surgery and Clinical Research – BJSCR**, v..19,n.3,pp.56-60, 2017.
22. CASTAÑEDA-SARMIENTO S, Uchima Koecklin KH, Barahona Hernandez MB, Santos GP, Bruno Luyo JC, Sánchez Sotomayor JC, Ruiz-Yasuda C, Apaza ZR, Adasme DP, Torres Ricse DA, Mendoza Ballena ME, Salcedo A, Ramirez-Sotelo LR, Blanco-Victorio DJ, Arieta-Miranda J, Torres-Ramos G. Association between developmental defects of enamel and early childhood caries in children under 6 years old: **A systematic review and meta-analysis**. Heliyon. 2022 Aug 30;8(9):e10479.
23. QUINTERO, Y. et al. **Modified Hall technique for severely hypomineralized molars. Report of cases**. 2021.
24. Santamaria R, Innes N, Machiulskiene V, Evans DJP, Alkiezy M, Splieth CH. **Aceitabilidade de diferentes métodos de manejo de cárie para molares decíduos em um ECR**. Jour Paed Dent. 2015; 25:9-17.
25. Innes NP, Ricketts D, Chong LY, Keightley AJ, Lamont T, Santamaria RM. **Coroas pré-formadas para dentes molares decíduos cariados**. Cochrane Database Syst Rev.2015 dezembro; 31(12).
26. PADAVALA, Sisira e SUKUMARAN, G, Original article **Incisor Molar Hypomineralization and Its Prevalence, Contemporary Clinical Dentistry**, 2018.
27. GAROT. Elsa, alice denisa , yves delbosa, david mantonc, mihiri silvad , patrick rouas (ed.). **Are hypomineralised lesions on second primary molars (HSPM) a predictive sign of molar incisor hypomineralisation (MIH)? A systematic review and a meta-analysis**. [s.l: s.n.].

**UNIVERSIDADE DO EXTREMO SUL CATARINENSE – UNESC
CURSO DE ODONTOLOGIA**

**LARISSA CUCKER DEL CASTANHEL
WILLIAN SOMARA FERNANDES**

**HIPOPLASIA DE ESMALTE EM DENTIÇÃO DECÍDUA COMO POSSÍVEL
PROGNOSTICADOR EM PERMANENTES : UM RELATO DE CASO**

**CRICIÚMA
2023**

LARISSA CUCKER DEL CASTANHEL
WILLIAN SOMARA FERNANDES

**HIPOPLASIA DE ESMALTE EM DENTIÇÃO DECÍDUA COMO POSSÍVEL
PROGNOSTICADOR EM PERMANENTES : UM RELATO DE CASO**

Projeto de pesquisa do curso de odontologia da Universidade do Extremo Sul Catarinense submetido à aprovação do Comitê de Ética em Pesquisa com seres humanos da Universidade do Extremo Sul Catarinense (Unesc).

Orientadora: Prof.^a Dr.^a Patricia Duarte Simões Pires

CRICIÚMA

2023

RESUMO

A hipoplasia de esmalte é caracterizada pela formação incompleta ou defeituosa do esmalte dentário, resultando em manchas superficiais esbranquiçadas ou alterações severas de cor e textura. O esmalte pode apresentar irregularidades, rugosidades, amolecimento e cavitação. A profundidade e a causa dessas manchas são fatores importantes para determinar o tratamento mais adequado e obter sucesso no resultado. Existem diferentes protocolos de tratamento para a hipoplasia, que variam de acordo com a gravidade e a forma de manifestação. No entanto, geralmente esses protocolos são minimamente invasivos. As hipoplasias podem se manifestar clinicamente de diferentes formas, variando desde pequenas manchas brancas que só são perceptíveis em exames clínicos detalhados, até manchas amareladas ou marrons escuros com grandes áreas sem esmalte dentário. Essa condição pode ser causada por fatores locais, sistêmicos ou hereditários. Objetivo: relatar um caso de manifestação de HE (Hipoplasia em esmalte) na cavidade oral, ocorrido em um consultório odontológico privado de Criciúma. O estudo tem como foco identificar o perfil do paciente afetado, analisar as principais características da manifestação da doença, discutir as complicações na cavidade oral, examinar as formas de diagnóstico, destacar a importância do diagnóstico precoce e apresentar as principais medidas terapêuticas para o tratamento da HE na cavidade oral e será realizado a partir do prontuário de um paciente que recebeu atendimento na clínica privada no Sul de Santa Catarina.

Palavras-chave: Hipoplasia, hipomineralização, Cavidade Oral.

1 INTRODUÇÃO

O esmalte dentário é considerado o tecido mais resistente do corpo humano, composto por 97% de conteúdo mineral, predominantemente hidroxiapatita, com apenas 3% de água e substâncias orgânicas. Sua formação ocorre em três estágios distintos: na formação da matriz celular, calcificação e maturação. Qualquer interferência durante essas fases pode resultar em anomalias no desenvolvimento do esmalte dental (PAULO; FRANÇA., 2022).

Além disso, a hipoplasia de esmalte caracteriza-se pela formação incompleta ou defeituosa do esmalte dentário. Esta condição pode se manifestar de várias maneiras, incluindo manchas superficiais de cor branca e, em casos mais graves, alterações significativas na coloração e na textura como irregularidades, rugosidades, amolecimento e, em casos extremos, o desenvolvimento de cavidades (ROCHA, et al., 2020).

A escolha do tratamento para a hipoplasia dependerá da gravidade das lesões. Desse modo, um diagnóstico preciso é fundamental para determinar a profundidade e origem das manchas. Um exame clínico detalhado, levando em consideração todas as suas características, é de extrema importância para desenvolver um plano de tratamento adequado que resulte em um excelente resultado (ROCHA, et al., 2020).

Bem como, é importante destacar que os defeitos do esmalte dentário podem ser influenciados por diversos fatores sistêmicos. Estes incluem determinações genéticas, anomalias cromossômicas, defeitos congênitos, perturbações metabólicas em recém-nascidos, perturbações neonatais, doenças infecciosas, perturbações neurológicas, endocrinopatias, deficiências nutricionais, nefropatias e alergias (SARMENTO, et al., 2022).

Em suma, o esmalte dentário é uma estrutura do corpo altamente resistente, mas qualquer interferência durante seu desenvolvimento pode resultar em anomalias. Como por exemplo, a hipoplasia de esmalte que é uma condição que leva ao aparecimento de manchas brancas e alterações em sua textura, cujo tratamento depende da gravidade das lesões e requer um diagnóstico preciso.

Além disso, defeitos no esmalte podem ser influenciados por diversos fatores sistêmicos, incluindo genéticos e metabólicos. Portanto, o entendimento melhor sobre essa doença e seus fatores é essencial para um tratamento eficaz.

2 OBJETIVOS

2.1 OBJETIVO GERAL

Relatar um caso de Hipoplasia de esmalte em dentição decídua, como possível prognosticador em dentes permanentes.

2.2 OBJETIVOS ESPECÍFICOS

- Identificar o perfil da criança com Hipoplasia.
- Identificar as principais características clínicas de Hipoplasia na cavidade oral.
- Identificar as principais formas diagnósticas da Hipoplasia na cavidade oral.
- Discutir as principais complicações da Hipoplasia na cavidade oral.
- Discutir a importância do diagnóstico precoce da Hipoplasia na cavidade oral.
- Identificar as principais medidas terapêuticas na Hipoplasia na cavidade oral.
- Discutir as manifestações clínicas tanto em dentição decídua quanto permanente

3 HIPÓTESE

Diante do exposto, estabeleceu-se como pergunta de pesquisa: qual a probabilidade da hipoplasia de esmalte em dente decíduo ser um preditivo para alterações em dentes permanentes.

4 REVISÃO BIBLIOGRÁFICA

O esmalte é a substância mais dura e mineralizada do corpo humano. A sua formação requer a ativação de vários genes responsáveis pela produção de proteínas e enzimas da matriz, que desempenham um papel fundamental no processo de crescimento do cristal e mineralização. No entanto, as células formadoras do esmalte são perdidas durante a erupção dentária, o que significa que o esmalte não pode se reparar. Isso resulta em alterações permanentes na sua estrutura, que são identificadas como distúrbios de desenvolvimento dentário (SANTOS, et al., 2020; MENDES, et al., 2023).

A hipoplasia de esmalte (HE) é uma patologia que está se tornando cada vez mais comum mundialmente, de acordo com estudos epidemiológicos. Sua ocorrência tem aumentado em praticamente todas as populações, tendo atualmente grande importância no clínico e na saúde pública (HERNÁNDEZ-MILLÁN, et al., 2022). Em algumas vezes os defeitos de desenvolvimento do esmalte (DDEs) em dentição decídua pode ser um prognosticador de alterações similares na dentição permanente da criança (SILVA, et al., 2020).

Conforme as pesquisas realizadas, observou-se a presença de Hipomineralização dos segundos molares decíduos (HSPM) pode ser um fator de risco relevante para o desenvolvimento de Hipomineralização molar-incisivo (MIH) na dentição permanente. Essa associação se fundamenta na partilha de fatores etiológicos entre os defeitos de desenvolvimento do esmalte em ambas as dentições. Além disso, a intensidade e a duração das lesões que ocorrem no final da gravidez e durante o período perinatal podem exercer influência significativa nas condições de ambas as dentições (SARMENTO, et al., 2022; GROSSI, et al., 2018).

A HE é uma condição no qual altera e compromete a estética do sorriso acarretando em insatisfação com a aparência, trazendo também sensibilidade aos

dentes e aumentando as chances da doença cárie (CARVALHO, et al., 2020; DIAS, et al., 2021). O esmalte dental é constituído pelos ameloblastos, que o transformam em uma estrutura altamente mineralizada em sua fase final. Seu desenvolvimento tem início durante a vida intrauterina e ocorre em três fases distintas: a fase formativa, na qual a matriz orgânica é depositada; a fase de mineralização, em que ocorre a mineralização parcial da matriz orgânica; e a fase de maturação final, na qual o esmalte passa pelo processo de mineralização completa (PAULO; FRANÇA., 2022; SANTOS, et al; 2020).

A hipoplasia pode se manifestar clinicamente pela ausência parcial ou total de esmalte na superfície dentária, bem como pela presença de sulcos, fissuras e depressões. Essas alterações afetam tanto a quantidade quanto a qualidade do esmalte, resultando em mudanças visíveis na aparência dos dentes apresentando cor acastanhada, amarela e branca, e podendo ter superfície áspera ou não. A formação do órgão dentário ocorre através da atividade dos ameloblastos, que secretam a matriz de esmalte. Durante esse processo, podem ocorrer falhas que resultam na produção incompleta ou com defeitos na matriz orgânica do esmalte, o que é conhecido como hipoplasia (BRITO, et al., 2020; SOUZA, et al., 2023; VIDAL, et al., 2023).

Além disso, em relação aos efeitos da MIH na qualidade de vida das crianças, pode-se citar que os dentes afetados apresentam frequentemente uma alta taxa de sensibilidade tanto a estímulos térmicos quanto à mecânicos que influenciam na qualidade de vida das crianças, pois aumenta o risco de desenvolver cáries, apresenta maior falha na adesão dos materiais restauradores, bem como influenciando o seu comportamento (TITUANA, et al., 2023).

O diagnóstico é realizado principalmente por meio do exame clínico, identificando-se os defeitos hipoplásicos e categorizando-os de acordo com o envolvimento estético e funcional. Além disso, a transiluminação pode ser usada como método de diagnóstico complementar para avaliar a profundidade da lesão e guiar o tipo de tratamento necessário (CARVALHO; SOUZA, 2020).

A técnica de transiluminação foi proposta na década de 70 a fim de guiar os cirurgiões dentistas em lesões cariosas, posteriormente sendo usada para

diagnosticar manchas brancas não cariosas. Com o uso do fotopolimerizador na região palatina, quanto mais definida for a borda, mais superficial será a mancha. Sendo assim por outro lado, em casos mais severos, quanto mais difusa for a mancha, mais profunda ela será (BESEGATO, et al., 2017; SOUZA, et al., 2023).

No entanto, é importante destacar que existem diversas alterações que podem apresentar características semelhantes à hipoplasia do esmalte dentário, devido a essas semelhanças muitas vezes esses defeitos são confundidos clinicamente. Assim, o defeito de desenvolvimento do esmalte (DDE) são, amelogenese imperfeita (AI) sendo este um dos diagnósticos diferenciais da hipoplasia, hipomineralização isoladas, hipomineralização molar incisivo (HMI), e a hipoplasia. Junto nesse grupo tem sido considerada a fluorose dentária pelo fato da sua semelhança etiológica e clínica (ROCHA, et al., 2020; SILVA, et al., 2020).

A etiologia não é vastamente conhecida na comunidade científica. Contudo, já se sabe que fatores ambientais e genéticos podem estar interferindo diretamente na qualidade da matriz orgânica do esmalte (VANSAN, et al.; 2021). Os defeitos podem ser influenciados por diversos fatores sistêmicos herdados ou adquiridos. Assim como anomalias cromossômicas, defeitos congênitos, perturbações metabólicas em recém-nascidos, perturbações neonatais, doenças infecciosas, perturbações neurológicas, endocrinopatias, deficiências nutricionais, nefropatias e alergias. O parto prematuro, nascimentos múltiplos e um trabalho de parto prolongado também podem ser associado a defeitos no esmalte em dentes decíduos em especial a hipoplasia e a hipomineralização no qual se teve um aumento importante na incidência entre as alterações intra bucais presentes em crianças prematuras (SARMENTO, et al., 2022; DIAS, et al., 2021; JUNIOR, et al., 2020).

A prevalência de DDE na dentição decídua varia amplamente em estudos internacionais, de 5,3% a 74,2%, e em estudos brasileiros, de 22,8% a 78,9%, devido a diferentes características das amostras estudadas e fatores como região, faixa etária, critérios diagnósticos e metodologias de pesquisa. A etiologia do DDE na dentição decídua é multifatorial e pode ser influenciada por fatores locais, ambientais sistêmicos e/ou hereditários. Condições sociodemográficas

desfavoráveis, alterações nutricionais, problemas gestacionais, prematuridade, baixo peso ao nascer e doenças da primeira infância estão associados a um maior risco de DDE (ANDRADE, et al., 2021).

Na hipoplasia as rugosidades requerem mais atenção, pois o acúmulo de placa bacteriana aumenta a suscetibilidade de lesões cariosas em um tecido que já está comprometido (PAULO; FRANÇA., 2022; CASTAÑEDA-SARMIENTO, et al., 2022). Além disso, indivíduos com DDE enfrentam desafios como hipersensibilidade dentinária, maloclusões e dificuldades na adesão de materiais, resultando em substituições frequentes de restaurações. Essa susceptibilidade à cárie pode ser atribuída a alterações morfológicas e estruturais, incluindo cor alterada, menor conteúdo mineral, irregularidades na superfície dentária e disposição solta dos prismas de esmalte, o que facilita o acúmulo de biofilme, dificulta a higienização e pode causar perda de estrutura dentária e problemas estéticos (ANDRADE, et al., 2021; DIAS, et al., 2021).

Entre as opções terapêuticas disponíveis, o profissional pode recomendar um tratamento menos invasivo, como microabrasão, utilizado para remover manchas do esmalte dentário, com o objetivo de eliminar completamente a área afetada. Associada ao clareamento dentário ou restaurações adesivas diretas, para casos de manchas superficiais. Em situações de manchas mais agressivas, onde o esmalte perdeu sua continuidade, ele pode optar por tratamentos mais invasivos, como coroas e facetas (VIDAL, et al., 2023).

Nesses casos graves é necessário levar em consideração as dificuldades enfrentadas no tratamento de molares com Hipomineralização Grave de Molares e Incisivos (HMI) e Hipomineralização de Molares Decíduos (DMH) devido às alterações estruturais e de composição dentária que impactam a eficácia dos materiais adesivos, a literatura sugere que a Técnica Hall Modificada representa uma alternativa viável e de fácil aplicação para o manejo desses molares afetados por hipomineralização (QUINTERO,et al.,2021).

Diferentes estudos têm demonstrado que o uso de coroas de aço em molares decíduos é eficaz no que diz respeito à longa duração da restauração, à

simplicidade de uso da técnica; ao tratamento indolor; e a facilidade de manuseio tanto dos materiais quanto das crianças (VANSAN, et al;2021).

Porém, podemos ver que de acordo com a literatura, a maioria dos dentes afetados pela Hipomineralização do Esmalte (MIH) não requer tratamento invasivo, sendo as restaurações diretas a principal necessidade para aqueles que precisam de intervenção. A aplicação de um sistema restaurador com Ionômero de vidro utilizando a técnica ART, demonstrou ser uma abordagem eficaz na preservação dos primeiros molares permanentes afetados pela HMI (GROSSI, et al., 2018).

5 METODOLOGIA

Estudo qualitativo, descritivo, transversal, documental, de campo do tipo relato de caso. A pesquisa será desenvolvida em um consultório privado, em Criciúma/SC e os dados serão coletados do prontuário da paciente portadora de Hipoplasia.

5.1 CRITÉRIOS DE INCLUSÃO

- Paciente com diagnóstico de Hipoplasia
- Assinatura dos responsáveis do TCLE consentindo o desenvolvimento da pesquisa onde os dados serão retirados do prontuário do paciente.

5.2 CRITÉRIOS DE EXCLUSÃO

- Ter recebido atendimento clínico em outro consultório ou instituição.

5.2.1 DESFECHO PRIMÁRIO: Paciente portador de Hipoplasia.

5.2.2 DESFECHO SECUNDÁRIO: Idade, sexo, complicações, terapêutica

5.3 RISCOS

Poderá ocorrer quebra acidental de sigilo, minimizado pela assinatura do Termo de confidencialidade dos pesquisadores onde os pesquisadores se comprometem a manter em sigilo, não divulgando a identidade do participante

bem como não expondo qualquer procedimento que possa vir quebrar o sigilo. (ANEXO 02).

5.4 BENEFÍCIOS DA PESQUISA

O presente estudo poderá ter seus resultados de forma a instigar os profissionais cirurgiões dentistas a realizarem diagnóstico de Hipoplasia na cavidade oral frente as suas manifestações clínicas e realizando o encaminhamento que se faz necessário à uma equipe multidisciplinar e realizar o seu tratamento odontológico bem como o monitoramento clínico da doença na cavidade bucal afim de promover desta forma mais saúde e conforto para os seus pacientes na clínica diária.

5.5 CONSIDERAÇÕES ÉTICAS

O caso clínico será realizado após aprovação pelo Comitê de Ética e Pesquisa em Seres Humanos da Universidade do Extremo Sul Catarinense. A autorização do local onde será realizada a pesquisa será solicitada mediante apresentação do projeto e Termo de Confidencialidade, tendo como base a Resolução 196/96 do Conselho Nacional de Saúde, que dispõe sobre pesquisa com seres humanos. Desta forma, será garantido o sigilo da identidade do paciente e que a utilização dos dados será somente para esta pesquisa científica. O paciente será convidado a participar da pesquisa, autorizando sua realização por meio de Termo de Assentimento Livre e Esclarecido, bem como por meio do Termo de Consentimento Livre e Esclarecido.

6 CRONOGRAMA

Quadro 1 - Cronograma da pesquisa

	Agosto 2023	Set 2023	Out 2023	Nov 2023	Dez 2023	Març 2024	Mai 2024	Jun 2024	Julh 2024
Revisão de literatura e construção do projeto	X	X							
Submissão do projeto ao CEP				X					
Coleta de dados						X	X		
Elaboração do artigo							X	X	
Apresentação do trabalho de conclusão de curso.								X	X

Fonte: Elaborado pelas pesquisadoras.

7 ORÇAMENTO

DESPESAS DE CAPITAL

Discriminação	Quantidade	Valor unitário R\$	Valor Total R\$
Notebook	2	1500,00	3000,00
Impressora	1	350,00	350,00
Deslocamento			100,00
TOTAL			3.450,00

DESPESAS DE CUSTEIO

Discriminação	Quantidade	Valor unitário R\$	Valor Total R\$
Resmas de papel tipo A4	2	15,00	30,00
Cartuchos de tinta	2	25,00	50,00
Canetas Esferográficas	3	2,00	6,00
Vale Transporte	2	50,00	100,00
Refeição	2	20,00	40,00
Total			226,00

REFERÊNCIAS

ANDRADE, N. S. AQUINO, S. R., SANTOS, I. T. dos ., NÉTTO, O. B. de S., MOURA, M. S., MOURA, L. de F. A. de D., LIMA, M. de D. M. de. Prevalência e fatores associados a defeitos de desenvolvimento do esmalte em crianças de 5 anos de idade matriculadas em creches na cidade de Teresina, Brasil. **Cadernos Saúde Coletiva**, v.29, n.4, p. 528–537, 2021.

BESEGATO, J.F.; ROCHA, G.dos S.R.; BUREY, A.; AVELAR, V.L.; SANTOS, D.C.M.dos S.; POLETTO, D.; HOEPPNER, M.G. Associação de técnicas para resolução estética de dente com hipoplasia. **Brazilian Journal of Surgery and Clinical Research – BJSCR**, v..19,n.3,pp.56-60, 2017

Brito, Evelyn & Moraes, Monique & Monteiro, Rebeca & Brasil, Sarah & Carlos, Aline.. Fluorose–da etiologia ao tratamento: uma revisão de literatura. **Brazilian Journal of Development**, v. 6, n. 12, p. 94320-94337, 2020.

CAROLINA VANSAN, LUIS FURLAN, JOSÉ CARLOS PETTOROSSO IMPARATO. **Diagnóstico y tratamiento de hipomineralización molar primaria en gemelos: reporte de un caso / Diagnóstico e tratamento de hipomineralização molar decíduo em gêmeos: Relato de caso / Diagnosis and treatment of deciduous molar hypomineralization in twins: Case report.** 2021.

Castañeda-Sarmiento S, Uchima Koecklin KH, Barahona Hernandez MB, Santos GP, Bruno Luyo JC, Sánchez Sotomayor JC, Ruiz-Yasuda C, Apaza ZR, Adasme DP, Torres Ricse DA, Mendoza Ballena ME, Salcedo A, Ramirez-Sotelo LR, Blanco-Victorio DJ, Arieta-Miranda J, Torres-Ramos G. Association between developmental defects of enamel and early childhood caries in children under 6 years old: **A systematic review and meta-analysis.** *Heliyon*. 2022 Aug 30;8(9):e10479.

CITTY SARMENTO, L.; REZENDE, K. M.; LIRA DE OLIVEIRA ORTEGA, A. El impacto de la hipomineralización molar incisivo en la calidad de vida de los niños brasileños. **Revista de Odontopediatría Latinoamericana**, [S. l.], v. 12, n. 1, 2022.

DA NÓBREGA DIAS, . J. .MAINNY DIÓGENES VERAS, I. .JOSÉ SOUZA DOS SANTOS, A.; CASTILLO DUTRA BORGES, B.; VIEIRA DE ASSUNÇÃO, I. TÉCNICA MINIMAMENTE INVASIVA EM LESÃO BRANCA HIPOPLÁSICA: RELATO DE CASO. **Revista Ciência Plural**, [S. l.], v. 7, n. 1, p. 235–244, 2021.

DE AGUIAR GROSSI RENATA NUNES CABRAL ANA PAULA DIAS RIBEIRO AND SORAYA COELHO LEAL, J. **Glass hybrid restorations as an alternative for restoring hypomineralized molars in the ART model**. 2018.

DE ARRUDA MENDES, Agda Maria; BARBOSA, Kátia Fernanda; DE OLIVEIRA SALLES, Aline Pierote. AMELOGÊNESE IMPERFEITA DO DIAGNÓSTICO A REABILITAÇÃO: REVISÃO DE LITERATURA. **Revista Ciências e Odontologia**, v. 7, n. 2, p. 12-21, 2023.

DE SOUSA MARIA, KAREN VASCONCELOS FONTENELE, CARLOS KELVIN CAMPOS RIBEIRO, LUIZ EDUARDO GOMES FERREIRA, A. DE L. S. DE L. F. J. DE S. F. D. C. **Prevalence and predisponent factors of molar-incisor hypomineralization in primary dentition**. 2021.

DIANA MARÍA TITUANA-YUPANGUI, ODALIS JAZMÍN CUASPUD, CAMILA MONTESINOS-GUEVARA. **Rehabilitation Treatment in Pediatric Patients with Molar Incisor Hypomineralization: A Scoping Review**. 2023.

HERNÁNDEZ-MILLÁN, A.B., MARTÍNEZ-BORDÓN, A., GARCÍA-PERNAS, M., FERRER-VILCHES, M. Hipoplasia do esmalte em dentes decíduos e

permanentes. Policlínico Aracelio Rodríguez Castellón, município de Cumanayagua. **Revista Transdisciplinaria de Estudios Sociales y Tecnológicos**, v. 2, n.1, p. 5-11, 2020.

JUNIOR, W.D.C., ALVES, E.G., HIDALGO, L.R.C., SANTOS, A.F. Hipoplasia em dentição decidua associada a parto prematuro: relato de caso. **Original Article. J Business Techn**, v.16, n.1, p. 122-131, 2020.

LIMA SILVA, ISMAEL & ALENCAR, LAYLA & BARBOSA, LETICIA & COSTA, LAYANNE & PENHA, ELIZANDRA & ALVES, MARIA & GUÊNES, GYMENNA & MEDEIROS, LUANNA & CARNEIRO, MANUELLA & FIGUEIREDO, CAMILA. Prevalência de defeitos de esmalte em crianças atendidas em uma clínica de odontopediatria. **Research, Society and Development**, v. 9, n. 7, 2020.

MAYLA CORIOLANO CARVALHO, S.; YUGO DE SOUZA, M. Hipoplasia do esmalte do diagnóstico aos protocolos de tratamento: revisão. **Revista Ciência e Odontologia**, v. 5, n. 1, p. 38-45, 2020.

Nahsan, Flavia & Souza, Myllena & Silveira, Mariana & Rios, Luciana & Rosário, Wiquel & Palma, Flavio. (2023). Técnicas minimamente invasivas para tratamento de mancha branca hipoplásica. **Revista Odontológica do Brasil Central**. 32. 108-120.

PAULO, M. L. de .; FRANÇA , M. M. C. de . HIPOPLASIA DE ESMALTE DENTÁRIO: revisão de literatura . **Scientia Generalis**, [S. l.], v. 3, n. 2, p. 276–282, 2022.

QUINTERO, Y. et al. **Modified Hall technique for severely hypomineralized molars. Report of cases**. 2021.

ROCHA, K. I.; TELES, L. N.; FEITOSA, D. A. de S. Restabelecimento da estética do sorriso em paciente com hipoplasia de esmalte. **ARCHIVES OF HEALTH INVESTIGATION**, [S. l.], v. 9, n. 6, p. 557–562, 2020.


Santos, Natália & Correia, Valeska & Custódio, Lorena & Oliveira, Ocimar & Lima, Haroldo & Vale, Maria & Filho, Abrahão & Medeiros, Luanna & Guênes, Gymenna & Figueiredo, Camila. (2022). Diagnóstico diferencial de lesões em esmalte dentário por graduandos de Odontologia. **Research, Society and Development**. 11. e342111637651. 10.33448/rsd-v11i16.37651.

VIDAL, A. da S.; FREITAS, M. de S.; LIMA, T.M. de. Micro abrasão em hipoplasia dentária associada à restauração em resina composta: Relato de caso. **Revista Brasileira de Revisão de Saúde**, [S. l.], v. 1, pág. 728–741, 2023.

ANEXOS

CARTA DE ACEITE

Declaramos, para os devidos fins que se fizerem necessários, que concordamos em disponibilizar o prontuário da Instituição Crivita, localizada na R. Alm. Barroso, 101 - Comerciaro, Criciúma - SC CEP-88802-250, para o desenvolvimento da pesquisa intitulada **"HIPOPLASIA DE ESMALTE EM DENTIÇÃO DECÍDUA COMO POSSÍVEL PROGNOSTICADOR EM PERMANENTES : UM RELATO DE CASO "** sob a responsabilidade do professor(a) responsável Patricia Duarte Simões Pires e pesquisador(s) Larissa Cucker Del Castanhel e Willian Somara Fernandes do Curso Odontologia da Universidade do Extremo Sul Catarinense – UNESC, pelo período de execução previsto no referido projeto.

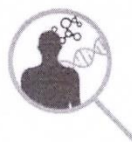

Amanda Wensing da Rosa

Cirurgião Dentista



CEP
COMITÊ DE ÉTICA EM PESQUISA
DE SERES HUMANOS



Termo de Consentimento Livre e Esclarecido – TCLE

Título da Pesquisa: HIPOPLASIA DE ESMALTE EM DENTIÇÃO DECÍDUA COMO POSSÍVEL PROGNOSTICADOR EM PERMANENTES : UM RELATO DE CASO

Objetivo: Relatar um caso de Hipoplasia de esmalte em dentição decídua, como possível prognosticador em dentes permanentes

Período da coleta de dados: 01/04/2024 a 31/05/2024

Tempo estimado para cada coleta: 2 horas

Local da coleta: Crivita - R. Alm. Barroso, 101 - Comerciário, Criciúma - SC CEP-88802-250

Pesquisador/Orientador: Patricia Duarte Simões Pires

Telefone: (48)9 9978-9718

Pesquisador/Acadêmico: Larissa Cucker Del Castanhel

Telefone: (48)9 9600-5444

9º fase do Curso de ODONTOLOGIA da UNESC

Pesquisador/Acadêmico: Willian Somara Fernandes

Telefone: (48)9 99827-9520

9º fase do Curso de ODONTOLOGIA da UNESC

Como convidado(a) para participar voluntariamente da pesquisa acima intitulada e aceitando participar do estudo, declaro que:

Poderei desistir a qualquer momento, bastando informar minha decisão diretamente ao pesquisador responsável ou à pessoa que está efetuando a pesquisa.

Por ser uma participação voluntária e sem interesse financeiro, não haverá nenhuma remuneração, bem como não terei despesas para com a mesma. No entanto, fui orientado(a) da garantia de ressarcimento de gastos relacionados ao estudo. Como prevê o item IV.3.g da Resolução CNS 466/2012, foi garantido a mim (participante de pesquisa) e ao meu acompanhante (quando necessário) o ressarcimento de despesas decorrentes da participação no estudo, tais como transporte, alimentação e hospedagem (quando necessário) nos dias em que for necessária minha presença para consultas ou exames.

Foi expresso de modo claro e afirmativo o direito de assistência integral gratuita devido a danos diretos/ indiretos e imediatos/ tardios pelo tempo que for necessário a mim (participante da pesquisa), garantido pelo(a) pesquisador(a) responsável (Itens II.3.1 e II.3.2, da Resolução CNS nº 466 de 2012).

Estou ciente da garantia ao direito à indenização diante de eventuais danos decorrentes da pesquisa (Item IV.3.h, da Resolução CNS nº 466 de 2012).

Os dados referentes a mim serão sigilosos e privados, preceitos estes assegurados pela Resolução nº 466/2012 do CNS - Conselho Nacional de Saúde - podendo eu solicitar informações durante todas as fases da pesquisa, inclusive após a publicação dos dados obtidos a partir desta.

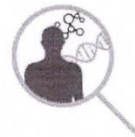Para tanto, fui esclarecido(a) também sobre os procedimentos, riscos e benefícios, a saber:

TCLE CEP/UNESC – versão 2018 | Página 1 de 3

Av. Universitária, 1.105 – Bairro Universitário – CEP: 88.806-000 – Criciúma / SC
Bloco Administrativo – Sala 31 | Fone (48) 3431 2606 | cetica@unesc.net | www.unesc.net/cep
Horário de funcionamento do CEP: de segunda a sexta-feira, das 08h às 12h e das 13h às 17h.



CEP
COMITÊ DE ÉTICA EM PESQUISA
DE SERES HUMANOS



Termo de Consentimento Livre e Esclarecido – TCLE

DETALHES DOS PROCEDIMENTOS QUE SERÃO UTILIZADOS NA PESQUISA

O presente estudo irá relatar um caso clínico realizado no Crivita - R. Alm. Barroso, 101 - Comerciário, Criciúma - SC CEP-88802-250

RISCOS

Um relato de caso não tem riscos para o paciente pois pressupõe-se que o paciente já assinou o TCLE para que pudesse ser atendido no local e estes riscos já foram expressos no TCLE do tratamento.

BENEFÍCIOS

Identificar o perfil do paciente afetado, analisar as principais características da manifestação da doença, discutir as complicações na cavidade oral, examinar as formas de diagnóstico, destacar a importância do diagnóstico precoce e apresentar as principais medidas terapêuticas para o tratamento da HE na cavidade oral

Declaro ainda, que tive tempo adequado para poder refletir sobre minha participação na pesquisa, consultando, se necessário, meus familiares ou outras pessoas que possam me ajudar na tomada de decisão livre e esclarecida, conforme a resolução CNS 466/2012 item IV.1.C.

Diante de tudo o que até agora fora demonstrado, declaro que todos os procedimentos metodológicos e os possíveis riscos, detalhados acima, bem como as minhas dúvidas, foram devidamente esclarecidos, sendo que, para tanto, firmo ao final a presente declaração, em duas vias de igual teor e forma, ficando na posse de uma e outra sido entregue ao(à) pesquisador(a) responsável (o presente documento será obrigatoriamente assinado na última página e rubricado em todas as páginas pelo(a) pesquisador(a) responsável/pessoa por ele(a) delegada e pelo(a) participante/responsável legal).

Em caso de dúvidas, sugestões e/ou emergências relacionadas à pesquisa, favor entrar em contato com o(a) pesquisador(a) Patrícia Duarte Simões Pires pelo telefone (48)9 9978-9718 e/ou pelo e-mail patriciadspires@gmail.com

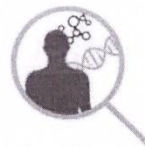TCLE CEP/UNESC – versão 2018 | Página 2 de 3

Av. Universitária, 1.105 – Bairro Universitário – CEP: 88.806-000 – Criciúma / SC
Bloco Administrativo – Sala 31 | Fone (48) 3431 2606 | cetica@unesc.net | www.unesc.net/cep
Horário de funcionamento do CEP: de segunda a sexta-feira, das 08h às 12h e das 13h às 17h.



CEP

COMITÊ DE ÉTICA EM PESQUISA
DE SERES HUMANOS



Termo de Consentimento Livre e Esclarecido – TCLE

Em caso de denúncias, favor entrar em contato com o Comitê de Ética – CEP/UNESC (endereço no rodapé da página).

O Comitê de Ética em Pesquisa em Humanos (CEP) da Unesc pronuncia-se, no aspecto ético, sobre todos os trabalhos de pesquisa realizados, envolvendo seres humanos. Para que a ética se faça presente, o CEP/UNESC revisa todos os protocolos de pesquisa envolvendo seres humanos. Cabe ao CEP/UNESC a responsabilidade primária pelas decisões sobre a ética da pesquisa a ser desenvolvida na Instituição, de modo a garantir e resguardar a integridade e os direitos dos voluntários participantes nas referidas pesquisas. Tem também papel consultivo e educativo, de forma a fomentar a reflexão em torno da ética na ciência, bem como a atribuição de receber denúncias e requerer a sua apuração.

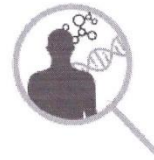ASSINATURAS	
Voluntário(a)/Participante	Pesquisador(a) Responsável
<p><u>Mariana Nunes dos Santos</u> Assinatura</p> <p>Nome: <u>Mariana Nunes dos Santos</u> CPF: <u>062.308.439 - 27</u></p>	<p><u>[Assinatura]</u> Assinatura</p> <p>Nome: <u>Patricio Augusto de Melo</u> CPF: <u>305.233.110 - 87</u></p>

Criciúma (SC), 06 de Novembro de 2023.



CEP

COMITÊ DE ÉTICA EM PESQUISA
DE SERES HUMANOS



Termo de Confidencialidade

Título da Pesquisa: HIPOPLASIA DE ESMALTE EM DENTIÇÃO DECÍDUA COMO POSSÍVEL PROGNOSTICADOR EM PERMANENTES: UM RELATO DE CASO

Objetivo: Relatar um caso de Hipoplasia de esmalte em dentição decídua, como possível prognosticador em dentes permanentes

Período da coleta de dados: 01/04/2024 a 31/05/2024

Local da coleta: Crivita - R. Alm. Barroso, 101 - Comercário, Criciúma - SC CEP-88802-250

Pesquisador/Orientador: Patricia Duarte Simões Pires

Telefone: (48)9 9978-9718

Pesquisador/Acadêmico: Larissa Cucker Del Castanhel

Telefone: (48)9 9600-5444

9º fase do Curso de ODONTOLOGIA da UNESC

Pesquisador/Acadêmico: Willian Somara Fernandes

Telefone: (48)9 9827-9520

9º fase do Curso de ODONTOLOGIA da UNESC

Os pesquisadores (abaixo assinados) se comprometem a preservar a privacidade e o anonimato dos sujeitos com relação a toda documentação e toda informação obtidas nas atividades e pesquisas a serem coletados do prontuário do local informado a cima.

Concordam, igualmente, em:

- Manter o sigilo das informações de qualquer pessoa física ou jurídica vinculada de alguma forma a este projeto;
- Não divulgar a terceiros a natureza e o conteúdo de qualquer informação que componha ou tenha resultado de atividades técnicas do projeto de pesquisa;
- Não permitir a terceiros o manuseio de qualquer documentação que componha ou tenha resultado de atividades do projeto de pesquisa;
- Não explorar, em benefício próprio, informações e documentos adquiridos através da participação em atividades do projeto de pesquisa;
- Não permitir o uso por outrem de informações e documentos adquiridos através da participação em atividades do projeto de pesquisa.

Termo de Confidencialidade CEP/UNESC – versão 2018 | Página 1 de 2




Av. Universitária, 1.105 – Bairro Universitário – CEP: 88.806-000 – Criciúma / SC
Bloco Administrativo – Sala 31 | Fone (48) 3431 2606 | cetica@unesc.net | www.unesc.net/cep
Horário de funcionamento do CEP: de segunda a sexta-feira, das 08h às 12h e das 13h às 17h.



Termo de Confidencialidade

- Manter as informações em poder dos pesquisadores Larissa Cucker Del Castanhel e Willian Somara Fernandes por um período de 5 anos. Após este período, os dados serão destruídos.

Por fim, declaram ter conhecimento de que as informações e os documentos pertinentes às atividades técnicas da execução da pesquisa somente podem ser acessados por aqueles que assinaram o Termo de Confidencialidade, excetuando-se os casos em que a quebra de confidencialidade é inerente à atividade ou em que a informação e/ou documentação já for de domínio público.

ASSINATURAS	
Orientador(a)  <hr/> Assinatura Nome: <u>Fabrice Lins Pires</u> CPF: <u>305 . 237 . 110 - 87</u>	Pesquisador(a)  <hr/> Assinatura Nome: <u>Larissa Cucker Del Castanhel</u> CPF: <u>110 . 649 . 489 - 25</u>
Pesquisador(a)  <hr/> Assinatura Nome: <u>Willian Somara Fernandes</u> CPF: <u>099 . 135 . 159 - 10</u>	Pesquisador(a) <hr/> Assinatura Nome: _____ CPF: _____ - _____

Criciúma (SC), 06 de Novembro de 2023.



UNIVERSIDADE DO EXTREMO
SUL CATARINENSE - UNESC



COMPROVANTE DE ENVIO DO PROJETO

DADOS DO PROJETO DE PESQUISA

Título da Pesquisa: HIPOPLASIA DE ESMALTE EM DENTIÇÃO DECÍDUA COMO POSSÍVEL
PROGNOSTICADOR EM PERMANENTES : UM RELATO DE CASO

Pesquisador: Patricia duarte Simões Pires

Versão: 1

CAAE: 75952923.0.0000.0119

Instituição Proponente: Universidade do Extremo Sul Catarinense

DADOS DO COMPROVANTE

Número do Comprovante: 135719/2023

Patrocinador Principal: Financiamento Próprio

Informamos que o projeto HIPOPLASIA DE ESMALTE EM DENTIÇÃO DECÍDUA COMO POSSÍVEL
PROGNOSTICADOR EM PERMANENTES : UM RELATO DE CASO que tem como pesquisador responsável Patricia duarte Simões Pires, foi recebido para análise ética no CEP Universidade do Extremo Sul Catarinense - UNESC em 22/11/2023 às 11:48.

Endereço: Avenida Universitária, 1.105

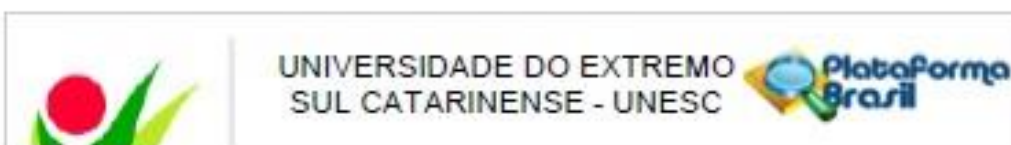
Bairro: Universitário

CEP: 88.806-000

UF: SC **Município:** CRICIUMA

Telefone: (48)3431-2608

E-mail: cep@unesc.net



PARECER CONSUBSTANCIADO DO CEP

DADOS DO PROJETO DE PESQUISA

Título da Pesquisa: HIPOPLASIA DE ESMALTE EM DENTIÇÃO DECÍDUA COMO POSSÍVEL PROGNOSTICADOR EM PERMANENTES : UM RELATO DE CASO

Pesquisador: Patrícia Duarte Simões Pires

Área Temática:

Versão: 1

CAAE: 75952923.0.0000.0119

Instituição Proponente: Universidade do Extremo Sul Catarinense

Patrocinador Principal: Financiamento Próprio

DADOS DO PARECER

Número do Parecer: 6.564.635

Apresentação do Projeto:

A presente pesquisa trata-se de um relato de caso com o objetivo de relatar um caso de Hipoplasia de esmalte em dentição decídua, como possível prognosticador em dentes permanentes. Estudo qualitativo, descritivo, transversal, documental, de campo do tipo relato de caso. A pesquisa será desenvolvida em um consultório privado, em Criciúma/SC e os dados serão coletados do prontuário da paciente portadora de Hipoplasia.

Objetivo da Pesquisa:

Relatar um caso de Hipoplasia de esmalte em dentição decídua, como possível prognosticador em dentes permanentes.

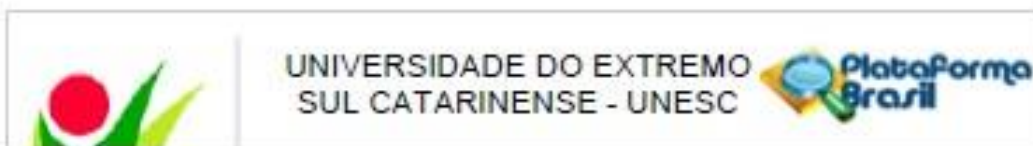
Avaliação dos Riscos e Benefícios:

Resguardado o sigilo dos dados pessoais do participante da pesquisa a mesma não apresenta maiores riscos ao participante.

Comentários e Considerações sobre a Pesquisa:

A presente pesquisa poderá ter seus resultados de forma a instigar os profissionais cirurgiões dentistas a realizarem diagnóstico de Hipoplasia na cavidade oral frente as suas manifestações clínicas, afim de promover desta forma mais saúde e conforto para os seus pacientes na clínica dental.

Endereço: Avenida Universitária, 1.105
 Bairro: Universitário CEP: 88.806-000
 UF: SC Município: CRICIÚMA
 Telefone: (48)3431-2606 E-mail: cep@unesic.net



Continuação do Parecer: 6.564.035

Considerações sobre os Termos de apresentação obrigatória:

Os termos de apresentação obrigatória estão adequados.

Recomendações:

Recomendamos que seja postado na plataforma Brasil o relatório final da pesquisa.

Conclusões ou Pendências e Lista de Inadequações:

A presente pesquisa não apresenta pendências ou inadequações.

Considerações Finais a critério do CEP:

Este parecer foi elaborado baseado nos documentos abaixo relacionados:

Tipo Documento	Arquivo	Postagem	Autor	Situação
Informações Básicas do Projeto	PB_INFORMAÇÕES_BASICAS_DO_PROJETO_2247389.pdf	22/11/2023 07:37:41		Aceito
Folha de Rosto	rosto.pdf	22/11/2023 07:37:22	Patrícia duarte Simões Pires	Aceito
Outros	confidencialidade.pdf	15/11/2023 17:36:39	Patrícia duarte Simões Pires	Aceito
Declaração de concordância	acelte.pdf	15/11/2023 17:36:16	Patrícia duarte Simões Pires	Aceito
Outros	taie.pdf	15/11/2023 17:36:01	Patrícia duarte Simões Pires	Aceito
TCLE / Termos de Assentimento / Justificativa de Ausência	tcle.pdf	14/11/2023 16:39:17	Patrícia duarte Simões Pires	Aceito
Projeto Detalhado / Brochura Investigador	projeto.docx	14/11/2023 16:24:26	Patrícia duarte Simões Pires	Aceito

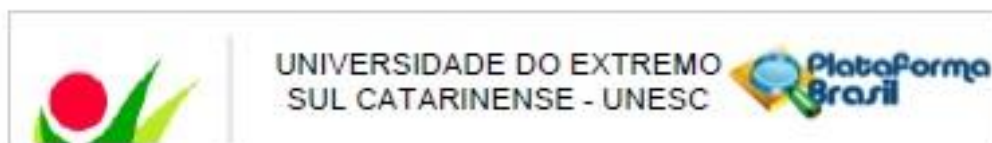
Situação do Parecer:

Aprovado

Necessita Apreciação da CONEP:

Não

Endereço: Avenida Universitária, 1.105
 Bairro: Universitário CEP: 88.808-000
 UF: SC Município: CRICIUMA
 Telefone: (48)3431-2808 E-mail: cep@unesc.net



Continuação do Parecer: 0.564.035

CRICIUMA, 08 de Dezembro de 2023

Assinado por:
Marco Antônio da Silva
(Coordenador(a))

Endereço: Avenida Universitária, 1.105
Bairro: Universitário CEP: 88.808-000
UF: SC Município: CRICIUMA
Telefone: (48)3431-2808 E-mail: csp@unesc.net

