DIASTEMA INTERINCISAL SUPERIOR ASSOCIADO AO FREIO LABIAL HIPERTRÓFICO E À HEREDITARIEDADE: UM RELATO DE CASO CLÍNICO

MAXILLARY MIDLINE DIASTEMA ASSOCIATED WITH HIPERTROPHIC LABIAL FRENUM AND HEREDITARY FACTORS: A CLINICAL CASE REPORT.

Ana Clara da Rosa*

Paola de Souza Padilha*

Maria Cecília Nuernberg Gava***

RESUMO

O diastema interincisal é o espaço encontrado entre os incisivos centrais superiores, que pode ser afetado por diversos fatores. Um freio labial mal posicionado pode impactar negativamente tanto a aparência estética do sorriso quanto os resultados ortodônticos, tornando a frenectomia necessária.

Este trabalho explora um relato de caso clínico com enfoque nas abordagens clínica, cirúrgica e genética, discutindo opções terapêuticas da intervenção precoce para resultados funcionais e estéticos satisfatórios.

Palavras-chave: Espaçamento dentário. Frênulo Labial. Genética. Etiologia do diastema.

*Graduanda do curso de odontologia da Universidade do Extremo Sul Catarinense-UNESC-SC-Brasil
*Graduanda do curso de odontologia da Universidade do Extremo Sul Catarinense-UNESC-SC-Brasil
*Professora da disciplina de harmonização orofacial do curso de odontologia da Universidade do Extremo Sul Catarinense-UNESC-SC-Brasil Endereço do autor responsável pela correspondência: Av. Universitária, 1105, bairro Universitário, Criciúma, SC, Brasil. e-mail: anaclara.darosa47@gmail.com ; paolagava@outlook.com

ABSTRACT

The interincisal diastema is the space found between the upper central incisors, which can be influenced by various factors. A poorly positioned labial frenulum can negatively affect both the aesthetic appearance of the smile and orthodontic outcomes, making frenectomy necessary.

This paper presents a clinical case report focusing on clinical, surgical, and genetic approaches, discussing therapeutic options for early intervention to achieve satisfactory functional and aesthetic results.

Keywords: Tooth spacing. Labial frenulum. Genetics. Etiology of diastema.

1. INTRODUÇÃO

Diastema interincisal é definido como o espaço entre os incisivos centrais, seja ele superior ou inferior. Em crianças, é comum observar o arco Baume tipo I (BAUME, 1950; ALMEIDA et al., 2004) em 77% dos casos, denominados espaços primatas. Com a erupção dos caninos permanentes esses espaços tendem a fechar-se. No entando, quando a redução não ocorre, considera-se um verdadeiro diastema, que pode exigir intervenção clínica.

Os fatores etiológicos dessa condição incluem freio labial hipertrófico ou mal posicionado, coalescência imperfeita da rafe palatina, hábitos deletérios como sucção, microdontia dos incisivos laterais, dentes supranumerários, lesões intraósseas em local de linha mediana e periodontite (ALMEIDA et al., 2004; GALVÃO et al., 2013; SHASHUA; ARTUN, 1990). A hereditariedade também é um fator etiológico para o desenvolvimento do diastema (BISHARA, 1972; KAPUSEVSKA, et al., 2014).

A discrepância positiva entre dentes e osso, assim como a agenesia e a microdontia, são influenciadas por fatores genéticos e estão entre as causas dos diastemas, evidenciando o papel da herança nessa etiologia (HUANG; CREATH, 1995). Estudos genéticos demostraram que algumas famílias estão predispostas ao diastema devido a características genéticas que influenciam o desenvolvimento ósseo, a erupção dentária e a proporção entre os dentes e o tamanho da mandíbula (SHAH; JOSHI, 1978). É comum observar casos familiares de diastemas, sendo a característica transmitida de geração em geração.

Fatores genéticos também podem estar associados a outros aspectos, como a forma e o tamanho dos dentes, o freio labial hipertrofiado ou a estrutura óssea da mandíbula. Estima-se que aproximadamente 20% dos casos de fissuras interfaciais persistentes estejam geneticamente relacionados (FOSTER, 2009).

O frênulo é um tecido que conecta lábios e bochechas à mucosa alveolar, gengivas e periósteo. Quando inserido muito próximo à margem gengival, pode comprometer a estética e até mesmo afetar resultados ortodônticos, no caso do diastema da linha média, levando à recidiva pós tratamento (DEVISHREE; KUMAR GUJJARI; SHUBHASHINI, 2012). Estudos como Bergström e Halling (1971)

demonstraram que a hipertrofia do freio labial ou a má inserção podem impedir a migração adequada dos incisivos, favorecendo a permanência do diastema.

Existem diversas classificações para descrever os graus de inserção do frênulo labial. As mais comuns e confiáveis incluem a classificação de Kotlow, Stanford, Sewerin e Placek (JONATHAN et al., 2018; SANTA MARIA, et al., 2017). A de Kotlow avalia o frênulo de acordo com sua interferência na amamentação, dividida em quatro graus: grau 1 (fixação mínima na mucosa alveolar), grau 2 (fixação no tecido gengival), grau 3 (inserção próxima à papila anterior) e grau 4 (inserção na papila e extensão ao palato duro).

Os autores desenvolveram a classificação de Stanford com base na aparência do frênulo. Embora o tipo 1 de Stanford corresponda ao grau 1 de Kotlow, as classificações diferem nos outros níveis. Stanford propõe três tipos: tipo 1 (equivalente ao grau 1 de Kotlow), tipo 2 (combina os graus 2 e 3 de Kotlow) e tipo 3 (correspondente ao grau 4 de Kotlow) (SANTA MARIA, et al., 2017). A tipologia de Sewerin descreve várias variações de frênulos, e Placek classifica o frênulo labial em mucoso, gengival, papilar e papilar penetrante, conforme diferentes estudos (JONATHAN, et al., 2018).

Apesar de as classificações de Placek e Sewerin apresentarem diferenças, os frênulos tectolabiais persistentes e os frênulos papilares penetrantes são geralmente mais longos, o que está relacionado a diastemas mais largos. Existe uma inversão significativa entre a inserção do frênulo e o tamanho do diastema. Essa variação nos graus de inserção do frênulo entre as populações pediátricas mais jovens e mais velhas pode ser atribuída ao crescimento do processo alveolar, que se expande coronariamente e, assim, altera a posição do frênulo (TADROS, et al., 2022).

A necessidade da frenectomia deve ser avaliada em casos de alterações anatômicas do freio labial e a resposta do paciente ao tratamento ortodôntico e outras terapias não ser satisfatória. (DA SILVA PEREIRA, et al., 2020) Contudo, o diagnóstico precoce e a intervenção imediata podem evitar procedimentos invasivos, especialmente quando fatores genéticos estão envolvidos.

Existem técnicas diferentes de realizar a frenectomia, entre elas: a técnica convencional, utilizada em casos gerais de diastemas relacionados à inserção do frênulo; com eletrocautério, melhorando na cicatrização e no pós-operatório, técnica de Miller, criada para diastemas pós-ortodônticos; Z plastia, indicada para casos no

qual mesmo com o surgimento dos incisivos laterais, o diastema permanece, dentre outros (DEVISHREE; KUMAR GUJJARI; SHUBHASHINI, 2012).

Para definir a abordagem cirúrgica apropriada, primeiramente precisamos de um diagnóstico preciso que permita compreender a causa do diastema interincisal, analisando sua possível relação com a hereditáriedade ou com a inserção anômala do freio labial (OLIVEIRA, 2018).

O fechamento do diastema da linha média maxilar em casos de frênulo proeminente é mais eficaz e previsível quando se realiza a frenectomia em conjunto com o tratamento ortodôntico, ao invés de realizar apenas a frenectomia isoladamente (SEKOWSKA et al., 2018; VIEIRA et al., 2014).

2. MATERIAIS E MÉTODOS

Estudo qualitativo, descritivo, transversal, de campo, documental, do tipo relato de caso.

O estudo utilizou informações do prontuário de um paciente atendido em consultório odontológico privado por um ortodontista, e foram consideradas como variáveis dependentes: Diastema interincisal superior e Freio labial hipertrófico e as variáveis independentes: sexo, idade, condição periodontal e saúde bucal.

A amostra foi selecionada por conveniência, composta por 01 (um) paciente. Os critérios de inclusão: Paciente com presença de diastema interincisivo superior e freio labial hipertrófico. O critério de exclusão foi o paciente ser atendido em outra instituição.

A discussão dos resultados foi realizada por análise de conteúdo com três categorias pré-organizadas:

Categoria 01: Conceito, diagnóstico, e tratamento Diastema interincisal superior.

Categoria 02: Associação entre diastema interincisivo superior e frênulo labial hipertrófico.

Categoria 03: Correlação entre diastema interincisivo superior e genética.

O projeto foi aprovado pelo Comitê de Ética e Pesquisa com seres Humanos da UNESC sob o número 7.256.911.

3. RELATO DE CASO

3.1 AVALIAÇÃO CLÍNICA INICIAL

Paciente do sexo feminino, doze anos de idade, raça branca, procurou atendimento odontológico particular, localizado em Meleiro, Santa Catarina e tendo como queixa principal “os dentes anteriores separados”. Durante a consulta a paciente relatou três casos idênticos na família, sendo estes o avô, a mãe e uma prima. A avaliação clínica inicial revelou bom estado de saúde geral. No exame extrabucal não foram observadas alterações de normalidade. No exame intrabucal a paciente encontrava-se com todos os dentes permanentes irrompidos, à exceção dos terceiros molares e boa condição de higiene bucal, apesar da presença de lesões cariosas nos dentes posteriores. Incluía linha média desalinhada, mordida aberta anterior e sorriso assimétrico. Apresentava diastema interincisal superior e inserção baixa do freio labial superior (FIGURA 1). No tracionamento do lábio e do freio, observa-se a isquemia da papila incisiva, além de um freio com formato triangular, semelhante a uma 'asa delta' (FIGURA 2). O diagnóstico clínico é de freio labial superior hipertrófico.

Figura 1 - Diastema Interincisivo Superior**.**

Fonte: Santa Rita radiografia odontológica, 2016.

Figura 2 - Freio Labial Superior Hipertrófico.

Fonte: Delmonds et al., 2021.
Google imagens.

3.2 AVALIAÇÃO RADIOGRÁFICA

Na avaliação da radiografia panorâmica da região de incisivos centrais superiores, observa-se a presença de diastema interincisal evidente. Nota-se também a persistência da sutura palatina mediana, evidenciada por discreta radiolucidez linear na linha média, compatível com estágio de desenvolvimento esquelético ainda imaturo. A crista alveolar entre os incisivos centrais mostra-se ligeiramente afilada e rebaixada, podendo indicar tração do freio labial superior hipertrófico, fator etiológico frequentemente associado à manutenção do diastema (FIGURA 3).

Figura 3 - Radiografia panorâmica. Evidencia-se diastema interincisal, linha de sutura palatina visível e discreta alteração na anatomia da crista alveolar compatível com interferência de freio labial superior hipertrófico.

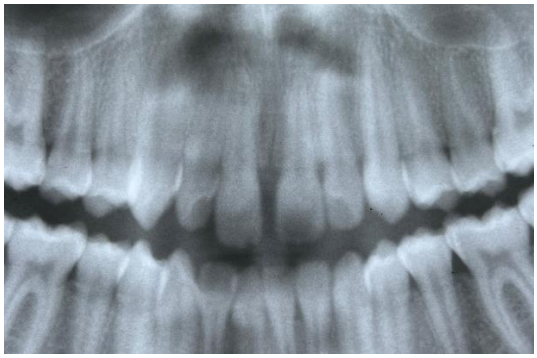

Fonte: Santa Rita radiografia odontológica, 2016.

3.3 TRATAMENTO CIRÚRGICO

A paciente e seu responsável foram informados sobre a necessidade de um procedimento cirúrgico, sendo esclarecidos os riscos e benefícios associados, assim como as etapas pré e pós-operatórias. A cirurgia ocorreu em uma clínica privada situada em Meleiro, Santa Catarina. Para a remoção do freio labial, foi realizada uma frenectomia labial superior utilizando a técnica de Archer (1956), adaptada por Puricelli (2001). Foi realizada antissepsia tanto externa quanto interna com clorexidina a 0,12%. Em seguida, foi feita anestesia local com métodos tópicos e infiltrativos na região submucosa do sulco vestibular nos dentes 11 e 21, além da técnica regional do nervo nasopalatino. O anestésico utilizado foi a mepivacaína a 2% com vasoconstritor 1:100.000, totalizando dois tubetes. O lábio superior foi elevado e uma pinça de Halsted reta foi posicionada na parte apical do freio labial. Outra pinça curva foi fixada na região alveolar do

freio com a face convexa apoiada no rebordo. Usando um bisturi Bard Parker nº 3 e lâmina nº 15, foi feito um corte ao longo da superfície interna da pinça reta até o fundo do sulco. Após isso, duas incisões foram realizadas no espaço interincisivo 17, começando da região apical em direção à cervical, inclinando a lâmina em direção à linha média e deslizando ao longo da estrutura óssea de ambos os lados. A convergência bilateral da lâmina resulta em um corte linear na sutura média entre as papilas gengivais, avançando em direção ao palato. Em seguida, foi realizada uma incisão triangular, evitando atingir a estrutura vásculo nervosa palatina, com a base voltada para a papila palatina. O tecido resultante foi removido utilizando uma sonda tipo cureta (unha de gato). Foi então inserida uma estreita faixa de gaze no espaço entre os incisivos, realizou-se movimentos de vaivém de vestibular para palatino e vice-versa, com o propósito de remover os resíduos de tecido do próprio freio, do periósteo e das fibras transseptais nela contidas. A pinça reta do lábio superior foi removida, e a sutura foi realizada com pontos isolados na parte labial da ferida (Seda 4.0). Por fim, foi feita a lavagem com solução salina e aplicada uma gaze como compressa. Foi prescrito analgésico, paracetamol 500mg a cada quatro horas enquanto houvesse dor, além de bochechos com clorexidina 0,12%, utilizando 15 ml da solução por um minuto, a cada doze horas durante sete dias. As instruções para o pós-operatório foram entregues por escrito, com a explicação de cada item para o responsável. A paciente voltou à clínica após sete dias para a remoção dos pontos e avaliação da situação.

3.4 PÓS OPERATÓRIO

Sete dias após a operação, a paciente retornou ao consultório para retirar os pontos. A cicatrização foi boa, sem sinais de inflamação. O monitoramento clínico e o acompanhamento foram realizados após 1 mês, após 12 meses e durante 9 anos (FIGURA 4) (FIGURA 5). Um mês após a realização da frenectomia, a paciente iniciou o tratamento ortodôntico com aparelho fixo, mantendo-o por 5 anos com o objetivo de corrigir o diastema e promover o alinhamento dental adequado. Atualmente, faz uso de contenção fixa superior reta, estendida dos dentes 13 a 23, além de contenção inferior.

Figura 4 – Recidiva do diastema interincisivo após 9 anos do procedimento.

Fonte: Autores, 2025.

Figura 5 – Radiografia periapical de região de 12-11-21-22. Permanência da fissura palatina mediana após 9 anos do procedimento.

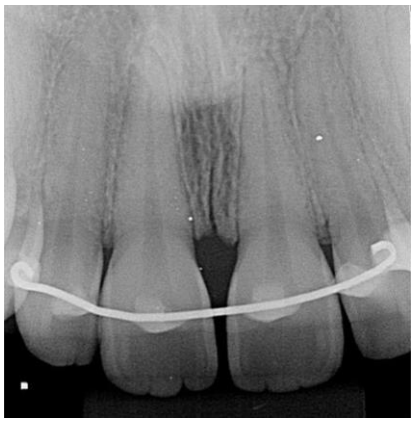

Fonte: Autores, 2025.

4. DISCUSSÃO

O diastema interincisal é caracterizado pelo espaço superior a 0,5mm, entre dois dentes adjacentes, causando ausência de contato interproximal (ALMEIDA et al., 2004). Na infância, o diastema tende a ser trânsitório, fechando espontaneamente com a erupção dos caninos permanentes (SHASHUA; ARTUN, 1999). Quando não ocorre a aproximação espontânea, deixa-se de ser apenas uma característica transitória para tornar-se um problema funcional ou estético, levando os pacientes a procurar tratamento odontológico. A consequência desse impacto ultrapassa o aspecto odontológico, afetando a autoestima e o convívio social. (NANDINI et al., 2014).

No caso clínico relatado, a paciente em questão apresentava sinais clássicos de diastema maxilar em seus incisivos centrais evidentes, associado a um freio labial com inserção baixa, espesso e com morfologia típica, o que é frequentemente implicado como causa anatômica da manutenção do espaço entre os dentes (LOPES et al., 2020) . A isquemia da papila durante o exame de tracionamento também reforça o diagnóstico de freio labial hipertrófico.

O histórico familiar da paciente, que mencionou casos semelhantes em parentes próximos, como mãe, avô e prima reforça a hipótese de envolvimento genético contribuindo para o quadro clínico. A literatura aponta que a genética pode influenciar a anatomia do freio quanto a proporção entre o tamanho dos dentes e o espaço ósseo disponível, facilitando o aparecimento e manutenção do diastema, sendo um fator que não pode ser negligenciado na anamnese.

Mesmo após a combinação de frenectomia e correção ortodôntica adequada, houve recidiva do diastema após alguns anos, além da permanência de uma fissura na linha mediana palatina. Isso serve como alerta para a necessidade de planejamento a longo prazo, estratégias de manutenção e reavaliações periódicas (DIAS et al., 2020).

Esse caso reforça, ainda, a importância de um diagnóstico precoce e de um planejamento terapêutico construído de forma personalizada. Em pacientes com histórico familiar positivo e inserções anômalas, o tratamento deve ser planejado com

uma visão mais ampla e multidisciplinar, envolvendo ortodontia e cirurgia, buscando a estabilidade funcional e estética do resultado.

5. CONCLUSÃO

No presente estudo pôde-se estabelecer que o diastema interincisivo superior pode impactar negativamente a autoestima e o convívio social do paciente, por se tratar de uma alteração estética visível. No caso analisado, foi possível observar uma ligação entre hipertrofia do freio labial e a predisposição genética, evidenciada pelo histórico familiar. Esses fatores devem ser cuidadosamente avaliados durante o diagnóstico, pois influenciam diretamente na escolha do tratamento mais adequado.

A associação entre cirurgia (frenectomia) e tratamento ortodôntico é geralmente indicada para promover o fechamento do espaço e da sutura palatina mediana. Contudo, nem sempre o resultado é eficaz e definitivo, como demonstrado no caso relatado, onde houve recidiva, mostrando a permanência da fissura óssea e consequentemente do diastema.

Após a realização da cirurgia de frenectomia, a paciente iniciou o tratamento ortodôntico com aparelho fixo cerca de um mês após o procedimento, sendo acompanhada por um período de cinco anos. Essa abordagem integrada foi fundamental para promover o alinhamento dentário e prevenir a recidiva do diastema. Contudo, com o passar do tempo, observou-se a necessidade de acompanhamento contínuo, em razão da persistência da fissura, que contribuiu para o retorno do diastema, mesmo com o uso de contenções.

Dentre as limitações deste estudo, destaca-se o número restrito de casos analisados e a ausência de registros fotográficos durante o procedimento cirúrgico. Essas limitações indicam a necessidade de novas pesquisas, com amostras ampliadas, documentação completa e acompanhamento a longo prazo, a fim de validar a influência hereditária na recidiva dos diastemas.

REFERÊNCIAS

ALMEIDA, R. R; GARIB, D. G; ALMEIDA-PEDRIN, R. R; ALMEIDA M. R; PIZAN, A; JUNQUEIRA, M. H. Z. Diastema interincisivos centrais superiores: quando e como intervir. Rev. Dent. Press Ortod. Ortop. Facial, Maringá, v. 9, n. 3, p. 137-156, maio/jun. 2004.

BAUME, L. J. Migração fisiológica dos dentes e sua importância para o desenvolvimento da oclusão: III. A biogênese da dentição sucessional. Journal of Dental Research , v. 29, n. 3, p. 338-348, 1950.

BISHARA, S. E. Management of diastemas in orthodontics. American journal of orthodontics, v. 61, n. 1, p. 55-63, 1972.

DA SILVA PEREIRA, M.; BARBOSA, C. C. N; INOCÊNCIO, A. P. S; VALENTE, W. A. S. IMPACTO DA FRENECTOMIA LABIAL NO TRATAMENTO ORTODÔNTICO. Brazilian Journal of Surgery & Clinical Research, v. 33, n. 3, 2020.

DA SILVA, Y. G; RIBEIRO, J. FRENECTOMIA LABIAL SUPERIOR PELA TÉCNICA DE EXCISÃO POR PINÇAGEM ÚNICA: UMA REVISÃO DE LITERATURA. Cadernos de Odontologia do UNIFESO, v. 4, n. 2, 2022.

DELMONDES, F. S; GUTIERREZ, G. M; IMPARATO, J. C. P; RAGGIO, D. P. Freio labial superior: quando e como entrevir?. Pesquisa, Sociedade e Desenvolvimento , v. 10, n. 2, pág. e31410212608-e31410212608, 2021.

DIAS, B. A. S; MENEZES, I. L; VASCONCELOS, M. G; VASCONCELOS, R. G. Diastemas: etiologia, diagnóstico e possíveis formas de reabilitação. SALUSVITA, Bauru, v. 39, n. 1, p. 129-140, 2020.

FOSTER, T. D. A textbook of orthodontics. Oxford: Blackwell, 1975.

GALVÃO, M. A. B; DOMINGUEZ, G. C; TORMIN, S. T; AKAMINE, A; TORTAMANO, A; FANTINI, S. M. Applicability of Moyers analysis in mixed

dentition: A systematic review. Dental press journal of orthodontics, v. 18, p. 100-105, 2013.

HUANG, W; CREATH, C. J. The midline diastema: a review of its etiology and treatment. Pediatric dentistry, v. 17, p. 171-171, 1995.

JONATHAN, P. T; THAKUR, H; GALHOTRA, A; GALHOTRA, V; GUPTA, N. Maxillary labial frenum morphology and midline diastema among 3 to 12-year-old schoolgoing children in Sri Ganganagar city: A cross-sectional study. Journal of Indian Society of Pedodontics and Preventive Dentistry, v. 36, n. 3, p. 234-239, 2018.

KAPUSEVSKA, B; DEREBAN, N; ZABOKOVA-BILBILOVA, E; POPOVSKA, M. (2014). The influence of etiological factors in the occurence of diastema mediana. Prilozi (Makedonska akademija na naukite i umetnostite. Oddelenie za medicinski nauki), 35(2), 169–177. https://doi.org/10.2478/prilozi-2014-0022.

KOTLOW, L. A. Diagnóstico e compreensão do freio labial maxilar (labial superior, frênulo labial maxilar) em sua relação com a amamentação. Journal of Human Lactation , v. 29, n. 4, p. 458-464, 2013.

DEVISHREE, G; KUMAR GUJJARI, S; SHUBHASHINI, P. V. Frenectomy: A Review with the Reports of Surgical Techniques. Journal of Clinical & Diagnostic Research, v. 6, n. 9, 2012.

LOPES, I. I; SOUZA, C. R. G; BATALHA, C. P; PIMENTA Y. S; BELÉM L. C; LABORDA, C. M. Os aspectos gerais do diastema e seus tratamentos: revisão de literatura. Brazilian Journal of Development, v. 6, n. 12, p. 97971-97983, 2020.

OLIVEIRA, T. D. Diastema interincisal superior associado ao freio labial hipertrófico e a hereditariedade: relato de caso. 2018.

PLACEK, M; SKACH, M; MRKLAS, L. Problems with the lip frenulum in parodontology. I. Classification and epidemiology of tendons of the lip frenulum. Ceskoslovenska stomatologie, v. 74, n. 5, p. 385-391, 1974.

PURICELLI, E. Frenectomia labial superior: variação de técnica cirúrgica. Revista da Faculdade de Odontologia de Porto Alegre , v. 1, pág. 16-20, 2001.

SANTA MARIA, C; ABY, J; TRUONG, M. T; REA, S; MESSNER, A. The superior labial frenulum in newborns: what is normal?. Global pediatric health, v. 4, p. 2333794X17718896, 2017.

SĘKOWSKA, A; CHAŁAS, R; DUNIN-WILCZYŃSKA, I. Width of dental arches in patients with maxillary midline diastema. Folia morphologica, v. 77, n. 2, p. 340-344, 2018.

SEWERIN, I. B. Prevalence of variations and anomalies of the upper labial frenum. Acta Odontologica Scandinavica, v. 29, n. 4, p. 487-496, 1971.

SHAH, S. M; JOSHI, M. R. Uma avaliação da assimetria no complexo craniofacial normal. The Angle Orthodontist , v. 48, n. 2, p. 141-148, 1978.

SHASHUA, D; ÅRTUN, J. Relapse after orthodontic correction of maxillary median diastema: a follow-up evaluation of consecutive cases. The Angle Orthodontist, v. 69, n. 3, p. 257- 263, 1999.

TADROS, S; BEN-DOV, T; CATHAIN, E. O; ANGLIN, C; APRIL, M .M. Association between superior labial frenum and maxillary midline diastema—A systematic review. International Journal of Pediatric Otorhinolaryngology, v. 156, p. 111063, 2022.

TOLEDO, O. A. Odontopediatria: fundamentos para a prática clínica. 3. ed. São Paulo: Premier, 2005, p. 323-326.

VIEIRA, P. R; FRAGELLI C. M. B; CAVALHEIRO, J. P; PINTO, L. S; PANSANI, C. A. Técnica de frenotomia para correção de freio labial superior em odontopediatria. Rev. Uningá Review, Araraquara, v. 19, n. 3, p. 41-43, jul./set. 2014.

PARECER CONSUBSTANCIADO DO CEP

DADOS DO PROJETO DE PESQUISA

Título da Pesquisa: DIASTEMA INTERINCISAL SUPERIOR ASSOCIADO AO FREIO LABIAL HIPERTRÓFICO E Á HEREDITARIEDADE: RELATO DE CASO

Pesquisador: JULIANO DE FARIAS LOPES

Área Temática:

Versão: 1

CAAE: 84423924.4.0000.0119

Instituição Proponente: Universidade do Extremo Sul Catarinense

Patrocinador Principal: Financiamento Próprio

DADOS DO PARECER

Número do Parecer: 7.256.911

Apresentação do Projeto:

DESENHO DO ESTUDO: A abordagem do estudo qualitativo, descritivo, transversal, documental, de campo do tipo relato de caso

RESUMO: O diastema interincisal, é definido como, o espaço encontrado entre os incisivos centrais superiores, que pode ser afetado por vários fatores, incluindo freio labial hipertrófico,fusão, hábitos deletérios, posição inadequada da rafe palatina, microdontia, dentes supranumerários lesões intraósseas, periodontite e fatores genéticos. Um freio labial mal posicionado, pode impactar negativamente tanto a aparência estética quanto os resultados ortodônticos, tornando a frenectomia necessária em casos de predisposição hereditária.

Este estudo visa explorar as conexões entre fatores genéticos e anatômicos, bem como os métodos multidisciplinares envolvidos no diagnóstico e tratamento, ao mesmo tempo em que busca compreender as interações que facilitam o atendimento personalizado. É uma hipótese que existam outros fatores etiológicos adicionais, que junto ao freio labial, também podem desempenhar um papel na ocorrência do diastema interincisal superior. A pesquisa se concentrará em examinar a ligação entre a hereditariedade e o desenvolvimento do diastema interincisal superior.

A abordagem consiste em um estudo transversal, descritivo e qualitativo que utiliza dados de um prontuário médico de um paciente que recebeu tratamento em uma

Avaliação dos Riscos e Benefícios:

Riscos:

Perda da confidencialidade dos dados, e para que este risco
seja minimizado os pesquisadores comprometem-se a manter o sigilo das informações que forem retiradas do prontuário clínico do paciente, não
divulgando a identidade do participante bem como não expondo qualquer
procedimento que possa vir quebrar o sigilo.

Benefícios:

Analisar a correlação entre o diastema interincisal com o freio
hipertrófico e à hereditariedade, fornecendo informações importantes que podem
ser usadas por profissionais de saúde para melhorar a qualidade de vida de seus
pacientes e proporcionar maior conforto em suas práticas clínicas cotidianas

Comentários e Considerações sobre a Pesquisa:

A pesquisa está em concordância com as resoluções 466/2012 e 510/2016 da CONEP

Considerações sobre os Termos de apresentação obrigatória:

Todos os termos de apresentação obrigatória estão em acordo com as datas, assinaturas e prescrições de risco

Recomendações:

Após a finalização do projeto o pesquisador responsável deverá obrigatoriamente postar na plataforma Brasil o relatório final

Conclusões ou Pendências e Lista de Inadequações:

Seguir as recomendações do relator

Considerações Finais a critério do CEP:

Este parecer foi elaborado baseado nos documentos abaixo relacionados:

Tipo Documento	Arquivo	Postagem	Autor	Situação
Informações Básicas do Projeto	PB_INFORMAÇÕES_BÁSICAS_DO_PROJETO_2449341.pdf	31/10/2024 20:30:35		Aceito
Declaração de Instituição e Infraestrutura	Aceite.pdf	31/10/2024 20:27:13	JULIANO DE FARIAS LOPES	Aceito

Projeto Detalhado / Brochura Investigador	projeto_assinado3.pdf	31/10/2024 20:24:25	JULIANO DE FARIAS LOPES	Aceito
Declaração de Pesquisadores	confidencialidade.pdf	31/10/2024 20:15:43	JULIANO DE FARIAS LOPES	Aceito
TCLE / Termos de Assentimento / Justificativa de Ausência	TCLE.pdf	31/10/2024 20:13:37	JULIANO DE FARIAS LOPES	Aceito
Folha de Rosto	folhaderostoassinada.pdf	31/10/2024 20:05:17	JULIANO DE FARIAS LOPES	Aceito

Situação do Parecer:
Aprovado

Necessita Apreciação da CONEP:
Não

CRICIUMA, 29 de Novembro de 2024

Assinado por:
Marco Antônio da Silva
(Coordenador(a))

Endereço: Avenida Universitária, 1.105 Bloco R1, sala 109, primeiro andar
Bairro: Universitário **CEP:** 88.806-000
UF: SC **Município:** CRICIUMA
Telefone: (48)3431-2606 **E-mail:** cep@unesc.net

CARTA DE ACEITE

Declaramos, para os devidos fins que se fizerem necessários, que concordamos em disponibilizar Informações sobre o caso da Instituição Consultorio Odontológico., localizada na Avenida Silvio Jorge Zanette, nº481, Meleiro, para o desenvolvimento da pesquisa intitulada "Diastema interincisal superior associado ao freio labial hipetrófico e à hereditariedade" sob a responsabilidade do professor(a) responsável Juliano de Farias Lopes e pesquisador(s) Ana Clara da Rosa e Paola de Souza Padilha do Curso de Odontologia da Universidade do Extremo Sul Catarinense – UNESC, pelo período de execução previsto no referido projeto.

Dr. André Pedroso
Cirurgião Bucomaxilofacial
CRO/SC 5598

Nome do Responsável pela instituição/empresa

Cargo do Responsável

ATENÇÃO: A carta de aceite deve ser impressa em papel timbrado da Instituição/Empresa onde será realizada a pesquisa. É imprescindível a assinatura e carimbo do responsável.

UNIVERSIDADE DO EXTREMO SUL CATARINENSE - UNESC
CURSO DE GRADUAÇÃO EM ODONTOLOGIA

ANA CLARA DA ROSA
PAOLA DE SOUZA PADILHA

DIASTEMA INTERICISAL SUPERIOR ASSOCIADO AO FREIO LABIAL HIPERTRÓFICO E À HEREDITARIEDADE: RELATO DE CASO

CRICIÚMA / 2024

ANA CLARA DA ROSA
PAOLA DE SOUZA PADILHA

DIASTEMA INTERICISAL SUPERIOR ASSOCIADO AO FREIO LABIAL HIPERTRÓFICO E À HEREDITARIEDADE: RELATO DE CASO

Projeto de Pesquisa da Universidade do Extremo Sul Catarinense, no Curso de Odontologia, submetido para aprovação pela disciplina de Projeto de Trabalho de Conclusão de Curso.

Orientado Prof. Juliano de Farias Lopes

CRICIÚMA/2024

RESUMO

O diastema interincisal, é definido como, o espaço encontrado entre os incisivos centrais superiores, que pode ser afetado por vários fatores, incluindo freio labial hipertrófico, fusão inadequada da rafe palatina, hábitos deletérios, microdontia, dentes supranumerários lesões intraósseas, periodontite e fatores genéticos. Um freio labial mal posicionado, pode impactar negativamente tanto a aparência estética quanto os resultados ortodônticos, tornando a frenectomia necessária em casos de predisposição hereditária.

Este estudo visa explorar as conexões entre fatores genéticos e anatômicos, bem como os métodos multidisciplinares envolvidos no diagnóstico e tratamento, ao mesmo tempo em que busca compreender as interações que facilitam o atendimento personalizado. É uma hipótese que existam outros fatores etiológicos adicionais, que junto ao freio labial, também podem desempenhar um papel na ocorrência do diastema interincisal superior. A pesquisa se concentrará em examinar a ligação entre a hereditariedade e o desenvolvimento do diastema interincisal superior.

A abordagem consiste em um estudo transversal, descritivo e qualitativo que utiliza dados de um prontuário médico de um paciente que recebeu tratamento em uma clínica odontológica em Meleiro, Santa Catarina. Uma análise será conduzida em variáveis dependentes e independentes associadas ao tratamento de diastema, abrangendo idade, sexo e características da cavidade oral. Esta pesquisa visa aprimorar a prática clínica ao contribuir em opções de tratamento mais eficazes.

Palavras-chave: Diastema Interincisal, Freio Labial, Hereditariedade, https://decs.bvsalud.org/

1. INTRODUÇÃO

Diastema interincisal é o nome dado ao espaço propriamente dito entre os incisivos centrais, seja ele superior ou inferior. Por volta de 77% das crianças apresentam o arco Baume tipo I (ALMEIDA et al., 2004), denominados espaços primatas, sendo normal nessa idade. Com a erupção dos caninos permanentes esses espaços tendem a fechar-se. Porém, quando a redução não ocorre considera-se um verdadeiro diastema, necessitando de intervenção.

Os fatores etiológicos dessa condição incluem freio labial hipertrófico ou mal posicionado, coalescência imperfeita da rafe palatina, hábitos deletérios como sucção, microdontia dos incisivos laterais, dentes supranumerários, lesões intraósseas em local de linha mediana e periodontite (ALMEIDA et al., 2004; GALVÃ et al., 2013; SHASHUA; ARTUN, 1990). A hereditariedade também é uma condição contribuinte para o desenvolvimento do diastema (BISHARA, 1972).

O frênulo é um tecido que conecta lábios e bochechas à mucosa alveolar, gengivas e periósteo. Quando este apresenta-se muito próximo à margem gengival, pode causar problemas estéticos e até mesmo afetar resultados ortodônticos, no caso do diastema da linha média, levando à recidiva pós tratamento (DEVISHREE et al., 2012).

Diante de tantos fatores etiológicos e seus diferentes tratamentos para cada caso, o procedimento cirúrgico conhecido como frenectomia (remoção completa do freio) é o escolhido quando a causa se trata da pré-disposição genética. Existem técnicas diferentes de realizar uma frenectomia, tais como a convencional (utilizada em casos gerais de diastemas relacionados à inserção do frênulo), com eletrocautério (recomendado para pacientes com problemas hemorrágicos), técnica de Miller (criada para diastemas pós-ortodônticos), Z plastia (para casos no qual mesmo com o surgimento dos incisivos laterais, o diastema permanece) dentre outros (DEVISHREE et al., 2012).

Para determinar qual a técnica mais favorável é necessário, primeiramente, a realização de um correto diagnóstico e descobrir qual a origem do espaço interincisal, e se o mesmo está relacionado à hereditariedade e ao freio labial anormal.

2. OBJETIVOS

2.1 Objetivo geral

Relatar um caso de diastema interincisal superior associado ao freio labial hipertrófico e à hereditariedade.

2.2 Objetivos específicos

Analisar casos de inter-relação entre fatores anatômicos e genéticos.
Abordar a multidisciplinaridade para diagnóstico e tratamento.
Compreender as interações para proporcionar um tratamento eficiente e personalizado, tanto na estética quanto na função oral do paciente.

3. HIPÓTESE

Outros fatores etiológicos dessa condição podem ser incluídos como: freio labial hipertrófico ou mal posicionado, coalescência imperfeita da rafe palatina, hábitos deletérios

3.1 PERGUNTA DE PESQUISA

No caso da hereditariedade ser um fator que predispõe a origem para um diastema interincisal superior, ela pode estar relacionada com que grau de parentesco na família?

4. **JUSTIFICATIVA**

A partir de um relato de caso embasado na literatura, onde o pesquisador expõe toda uma metodologia e acompanhamento do caso, poderá contribuir para que profissionais clínicos possam embasar tratamentos na sua rotina de trabalho.

5. REVISÃO BIBLIOGRÁFICA

Um diastema interincisal é definida como o espaço entre os incisivos centrais superiores. Pode ter diversas causas, incluindo fatores genéticos, hábitos orais, diferenças no tamanho dos dentes e alterações no frênulo labial. Segundo a literatura, diastemas de até 2 mm são consideradas normais em crianças durante o desenvolvimento da dentição mista, que geralmente fecha naturalmente com a erupção dos caninos permanentes (Shashua & Årtun, 1999).

Porém, quando o diastema persiste em adultos, pode representar uma alteração patológica ou estética que leva a pessoa a procurar tratamento odontológico. As consequências psicológicas e cosméticas associadas ao diastema podem ser significativas para muitos pacientes, especialmente quando acompanhadas de características como hipertrofia do frênulo do lábio superior (Nandini et al., 2014).

O freio labial é uma estrutura de tecido conjuntivo e fibroso da mucosa que conecta o lábio superior às gengivas. Quando esta estrutura é anormalmente espessa ou a inserção está muito próxima da margem gengival, pode resultar na formação de um espaço incisivo. Estudos como Bergström e Halling (1971) demonstraram que a hipertrofia do freio labial ou a má inserção podem impedir a migração adequada dos incisivos, levando ao diastema persistente.

Pacientes com tais alterações muitas vezes necessitam de correção cirúrgica com frenectomia, principalmente se outros tratamentos ortodônticos forem considerados ineficazes (Coutinho et al., 2008). No entanto, o diagnóstico precoce e a intervenção imediata podem evitar a necessidade de cirurgia invasiva, especialmente quando fatores genéticos estão envolvidos.

A genética desempenha um papel importante na etiologia do espaço interincisal superior. Estudos genéticos mostraram que algumas famílias estão predispostas ao diastema devido a características genéticas que influenciam o desenvolvimento ósseo, a erupção dentária e a proporção entre os dentes e o tamanho da mandíbula (Shah & Joshi, 1978). É comum observar casos familiares de diastemas, sendo a característica transmitida de geração em geração.

Fatores genéticos podem estar associados ao diastema isolado e a outros aspectos, como a forma e o tamanho dos dentes, o freio labial hipertrofiado ou a

estrutura óssea da mandíbula. Estima-se que aproximadamente 20% dos casos de fissuras interfaciais persistentes estejam geneticamente relacionados (Foster, 2009).

O fechamento do diastema da linha média maxilar em casos de frênulo proeminente é mais eficaz e previsível quando se realiza a frenectomia em cojunto com o tratamento ortodôntico, ao invés de realizar apenas a frenectomia isoladamente (SEKOWSKA, A et al., 2018).

Existem diversas classificações para descrever os graus de inserção do frênulo labial. As mais comuns e confiáveis incluem a classificação de Kotlow, Stanford, Sewerin e Placek (JONATHAN, P. Thakur et al., 2018) e (SANTA MARIA, Chloe et al., 2017). A de Kotlow avalia o frênulo de acordo com sua interferência na amamentação, dividida em quatro graus: grau 1 (fixação mínima na mucosa alveolar), grau 2 (fixação no tecido gengival), grau 3 (inserção próxima à papila anterior) e grau 4 (inserção na papila e extensão ao palato duro).

Os autores desenvolveram a classificação de Stanford com base na aparência do frênulo. Embora o tipo 1 de Stanford corresponda ao grau 1 de Kotlow, as classificações diferem nos outros níveis. Stanford propõe três tipos: tipo 1 (equivalente ao grau 1 de Kotlow), tipo 2 (combina os graus 2 e 3 de Kotlow) e tipo 3 (correspondente ao grau 4 de Kotlow) (SANTA MARIA, et al., 2017). A tipologia de Sewerin descreve várias variações de frênulos, e Placek classifica o frênulo labial em mucoso, gengival, papilar e papilar penetrante, conforme diferentes estudos (JONATHAN, P. et al., 2018).

Apesar de as classificações de Placek e Sewerin apresentarem diferenças, os frênulos tectolabiais persistentes e os frênulos papilares penetrantes são geralmente mais longos, o que está relacionado a diastemas mais largos. Existe uma inversão significativa entre a inserção do frênulo e o tamanho do diastema. Essa variação nos graus de inserção do frênulo entre as populações pediátricas mais jovens e mais velhas pode ser atribuída ao crescimento do processo alveolar, que se expande coronariamente e, assim, altera a posição do frênulo (TADROS, et al., 2022).

A discrepância positiva entre dentes e osso, assim como a agenesia e a microdontia, são influenciadas por fatores genéticos e estão entre as causas dos

diastemas, evidenciando o papel da herança nessa etiologia (HUANG; CREATH, 1995).

6. MATERIAIS E MÉTODOS

6.1 TIPO DE ESTUDO

A abordagem do estudo qualitativo, descritivo, transversal, documental, de campo do tipo relato de caso.

Pesquisa quantitativa lida com variáveis expressas como dados numéricos e os classifica e analisa utilizando recursos e métodos estatísticos rigorosos como porcentagens, médias, desvio padrão, coeficiente de correlação e as regressões. Por ser precisa e confiável, a investigação quantitativa torna-se mais adequada no planejamento de ações grupais pois é suscetível a generalização dos resultados, especialmente se a amostra em estudo for bastante representativa da população da qual foi extraída. Estudo quantitativo pode classificar-se em descritivo ou analítico (FONTELLES, 2009).

O estudo descritivo limita-se apenas a observar, registrar e descrever as particularidades de algo específico ocorrido em uma amostra ou população, sem analisar o mérito de seu conteúdo. Normalmente, em pesquisas quantitativas descritivas, o delineamento escolhido pelo pesquisador não permite que os dados sejam utilizados para testar hipóteses, porque, o objetivo do estudo é descrever os próprios fatos (FONTELLES, 2009).

O objetivo da pesquisa de campo é compreender os diversos aspectos de uma determinada realidade, sendo mais comuns nos campos das ciências humanas e sociais. Através de técnicas observacionais e com a utilização de questionários, possibilitam responder aos problemas relacionados a grupos, comunidades ou instituições (FONTELLES, 2009).

Nos estudos transversais, a situação de uma determinada população é avaliada com base na condição de cada indivíduo que a compõe e mede-se a prevalência da doença (ESTRELA, 2018). Nesse tipo de estudo, a análise é realizada em curto prazo de tempo, em um momento específico (FONTELLES, 2009). Esse tipo de estudo permite investigar associações entre a doença ou

outros desfechos e possíveis fatores de risco, sendo estes últimos geralmente coletados concomitantemente à doença (ESTRELA, 2018).

Um estudo (ou relato) de caso é o tipo mais básico de estudo descritivo. Geralmente é a primeira abordagem de um tema, serve como uma primeira avaliação de problemas pouco conhecidos e cujas características ainda não foram suficientemente detalhadas (ESTRELA, 2018).

Os estudos de caso estão entre os tipos mais comuns em revistas de saúde. A pesquisa clínica envolve a produção de relatórios cuidadosos e detalhados por um ou mais pesquisadores sobre o perfil de cada paciente (ESTRELA, 2018).

Entre as vantagens do estudo de caso estão a fácil realização, baixo custo, pode limitar-se a uma simples descrição ou sugerir explicações sobre elementos menos conhecidos na etiologia e desenvolvimento de doenças, permite a observação intensiva de casos individuais. Também possui algumas limitações como, número reduzido de indivíduos estudados torna difícil tirar conclusões sobre outras populações, subjetividade na avaliação dos fatos, falta de indivíduos-controle (ESTRELA, 2018).

O estudo utilizará informações do prontuário de um paciente que foi atendido em um Consultório Odontológico privado na cidade de Meleiro/ SC.

6.2 VARIÁVEIS

6.2.1 DEPENDENTE

A variável dependente tratamento para diastema interincisal superior associado ao freio labial hipertrófico e a hereditariedade.

6.2.2 INDEPENDENTES

As variáveis independentes serão: idade, sexo, manifestações e alterações na cavidade oral, terapêutica escolhida para tratamento.

5.3 LOCAL DO ESTUDO

O estudo será realizado através do prontuário de pacientes que foram atendidos em uma clínica privada na cidade de Meleiro, Santa Catarina.

6.4 POPULAÇÃO DO ESTUDO E AMOSTRA

O estudo será realizado com amostra por conveniência de pacientes que tenha que foram atendidos em uma clínica privada na cidade de Meleiro, Santa Catarina.

6.5 DESFECHOS

6.5.1 DESFECHO PRIMÁRIO:

Diastema interincisal superior associado ao freio labial hipertrófico e a hereditariedade.

6.5.2 DESFECHO SECUNDÁRIO:

Outros fatores associados ao freio hipertrófico superior.

6.6 CRITÉRIOS DE INCLUSÃO E EXCLUSÃO

6.6.1 CRITÉRIOS DE INCLUSÃO DOS PACIENTES

- Ter realizado tratamento em uma clínica privada
- Ter assinado o TCLE

6.6.2 CRITÉRIOS DE EXCLUSÃO DOS PACIENTES

- Ter sido atendido em outra instituição;

6.7 PROCEDIMENTOS E LOGÍSTICA

O projeto será submetido para análise do Comitê de Ética e Pesquisa com seres Humanos da UNESC e a coleta de dados através do prontuário dos pacientes ocorrerá apenas após sua aprovação dando acesso assim ao prontuário do paciente.

7. DISCUSSÃO DOS DADOS

Será realizado por análise de conteúdo das informações coletadas nos prontuários dos pacientes com categorias pré-organizadas:

Categoria 01: Diastema interincisal superior com freio labial hipertrófico

Categoria 02: Diastema interincisal superior com freio labial hipertrófico e a hereditariedade.

Categoria 03: Descrição do passo a passo na confecção da técnica

Categoria 04: Relato do caso

8. RISCOS E BENEFÍCIOS

Riscos: Perda da confidencialidade dos dados, e para que este risco seja minimizado os pesquisadores comprometem-se a manter o sigilo das informações que forem retiradas do prontuário clínico do paciente, não divulgando a identidade do participante bem como não expondo qualquer procedimento que possa vir quebrar o sigilo.

Benefícios: Analisar a correlação entre o diastema interincisal com o freio hipertrófico e à hereditariedade, fornecendo informações importantes que podem ser usadas por profissionais de saúde para melhorar a qualidade de vida de seus pacientes e proporcionar maior conforto em suas práticas clínicas cotidianas.

10. Cronograma

Tabela 1: Cronograma 2024/2025

Atividades / **Meses**	**Ago**	**Set**	**Out**	**Nov**	**Dez**	**Mar**	**Abr**	**Maio**	**Jun**	**Jul**
Construção do Projeto	X	X	X							
Submissão ao CEP			X							

Levantamento bibliográfico	X	X	X	X	X	X		
Coleta de dados				X				
Tabulação dos dados					X			
Elaboração do TCC						X		
Entrega, apresentação e submissão do artigo							X	X

Observação: A coleta de dados está condicionada a aprovação do CEP.

7 Orçamento

Tabela 2: Despesas de capital

Discriminação	Quantidade	Valor Unitário R$	Valor Total R$
Notebook	2	2.000,00	4.000,00
Impressora	1	500,00	500,00
Total			**4.500,00**

7.2 Custeios

Tabela 3: Despesas de custeio

Discriminação	Quantidade	Valor Unitário R$	Valor Total R$
Resmas de papel tipo A4	3	15,00	45,00
Tonner	3	120,00	360,00
Caneta	3	2,00	6,00
Total			**411,00**

7.3 Financiamento

Todos os custos serão por conta dos acadêmicos que colherão os dados.

REFERÊNCIAS

1. ALMEIDA, R. R et al. Diastema interincisivos centrais superiores: quando e como intervir. Rev. Dent. Press Ortod. Ortop. Facial, Maringá, v. 9, n. 3, p. 137-156, maio/jun. 2004.

2. ARAÚJO, G. L.; BOLOGNESE, M. A. Diastema interincisal x freio labial anormal. Rev. Bras. Odontol., Rio de Janeiro, n. 5, p. 20-28, set./out. 1983.

3. BISHARA, Samir E. Management of diastemas in orthodontics. American journal of orthodontics, v. 61, n. 1, p. 55-63, 1972.

4. COUTINHO, T. C., Vasconcelos, B. C. E., & Almeida, R. C. (2008). Frenectomia labial superior como tratamento de diastema: Revisão da literatura. *Revista Brasileira de Cirurgia Plástica*, 23(2), 178-184.

5. ESTRELA, Carlos. Metodologia científica: ciência, ensino, pesquisa. Artes médicas, 2018.

6. FONTELLES, Mauro José et al. Metodologia da pesquisa científica: diretrizes para a elaboração de um protocolo de pesquisa. Rev. para. med, 2009.

7. FOSTER, Thomas Donald. A textbook of orthodontics. Oxford: Blackwell, 1975.

8. GALVÃO, Mariana de Aguiar Bulhões et al. Applicability of Moyers analysis in mixed dentition: A systematic review. Dental press journal of orthodontics, v. 18, p. 100-105, 2013.

9. GKA, N., & Katsaros, C. (2008). The role of the labial frenum in the development and treatment of midline diastema. *Journal of Clinical Orthodontics*, 42(11), 656-664.

10. HUANG, Wen-Jeng; CREATH, Curtis J. The midline diastema: a review of its etiology and treatment. Pediatric dentistry, v. 17, p. 171-171, 1995.

11. JONATHAN, P. Thakur et al. Maxillary labial frenum morphology and midline diastema among 3 to 12-year-old schoolgoing children in Sri Ganganagar city: A cross-sectional study. Journal

of Indian Society of Pedodontics and Preventive Dentistry, v. 36, n. 3, p. 234-239, 2018.

12. MACEDO, M. P. et al. Frenectomia labial superior em paciente portador de aparelho ortodôntico: relato de caso clínico. RFO UPF, Passo Fundo, v. 17, n. 3, p. 332-335, set./dez. 2012.

13. PURICELLI, E. Frenectomia labial superior: uma variação de técnica cirúrgica. R. Fac. Odontol. Porto Alegre, Porto Alegre, v. 42, n. 1, p. 16-20, jul. 2011.

14. SANTA MARIA, Chloe et al. The superior labial frenulum in newborns: what is normal?. Global pediatric health, v. 4, p. 2333794X17718896, 2017.

15. SĘKOWSKA, Anna; CHAŁAS, Renata; DUNIN-WILCZYŃSKA, Izabella. Width of dental arches in patients with maxillary midline diastema. Folia morphologica, v. 77, n. 2, p. 340-344, 2018.

16. SHASHUA, Dafna; ÅRTUN, Jon. Relapse after orthodontic correction of maxillary median diastema: a follow-up evaluation of consecutive cases. The Angle Orthodontist, v. 69, n. 3, p. 257-263, 1999.

17. SILVA, M. C. et al. Frênulo de língua alterado e intervenção na mastigação. Rev. CEFAC, São Paulo, v. 11, n. 3, p. 363-369, 200

18. TADROS, Sandra et al. Association between superior labial frenum and maxillary midline diastema—A systematic review. International Journal of Pediatric Otorhinolaryngology, v. 156, p. 111063, 2022.

19. TOLEDO, O. A. Odontopediatria: fundamentos para a prática clínica. 3. ed. São Paulo: Premier, 2005, p. 323-326.

20. VIEIRA, P. R. et al. Técnica de frenotomia para correção de freio labial superior em odontopediatria. Rev. Uningá Review, Araraquara, v. 19, n. 3, p. 41-43, jul./set. 2014.

ANEXOS

ANEXO A – CARTA DE ACEITE

CARTA DE ACEITE

Declaramos, para os devidos fins que se fizerem necessários, que concordamos em disponibilizar Informações sobre o caso da Instituição Consultorio Odontológico., localizada na Avenida Silvio Jorge Zanette, nº481, Metrô, para o desenvolvimento da pesquisa intitulada "Diastema interincisal superior associado ao freio labial hipetrófico e à hereditariedade" sob a responsabilidade do professor(a) responsável Juliano de Farias Lopes e pesquisador(s) Ana Clara da Rosa e Paola de Souza Padilha do Curso de Odontologia da Universidade do Extremo Sul Catarinense – UNESC, pelo período de execução previsto no referido projeto.

Dr. André Pedroso
Cirurgião Bucomaxilofacial
CRO/SC 5598

Nome do Responsável pela instituição/empresa

Cargo do Responsável

ATENÇÃO: A carta de aceite deve ser impressa em papel timbrado da Instituição/Empresa onde será realizada a pesquisa. É imprescindível a assinatura e carimbo do responsável.

Criciúma, 21 de outubro de 2024.

ANEXO B – TERMO DE CONFIDENCIALIDADE

Título da Pesquisa: Diastema interincisal associado ao freio labial hipertrófico e à hereditariedade: Relato de caso

Objetivo: Relatar através de um caso clínico a confecção da técnica modificada de Hall Technique para dentes decíduos

Período da coleta de dados: 01/03/2025 – 30/03/2025

Local da coleta: Consultório odontológico privado / Avenida Sílvio Jorge Zanette, n 481, Meleiro.

Pesquisador/Orientado: Juliano de Farias Lopes **Telefone:** 48 991481118

Pesquisador/Acadêmico: Ana Clara da Rosa **Telefone:** 48 991550633

Pesquisador/Acadêmico: Paola de Souza Padilha **Telefone:** 48 991128055

8 fase do Curso de Odontologia da UNESC

Os pesquisadores (abaixo assinados) se comprometem a preservar a privacidade e o anonimato dos sujeitos com relação a toda documentação e toda informação obtidas nas atividades e pesquisas a serem coletados em prontuário de paciente que foi atendido no local informado a cima.

Concordam, igualmente, em:

• Manter o sigilo das informações de qualquer pessoa física ou jurídica vinculada de alguma forma a este projeto;

• Não divulgar a terceiros a natureza e o conteúdo de qualquer informação que componha ou tenha resultado de atividades técnicas do projeto de pesquisa;

• Não permitir a terceiros o manuseio de qualquer documentação que componha ou tenha resultado de atividades do projeto de pesquisa;

• Não explorar, em benefício próprio, informações e documentos adquiridos através da participação em atividades do projeto de pesquisa;

•Não permitir o uso por outrem de informações e documentos adquiridos através da participação em atividades do projeto de pesquisa.

Manter as informações em poder do pesquisador Dr Juliano de Farias Lopes por um período de 5 anos. Após este período, os dados serão destruídos.

Por fim, declaram ter conhecimento de que as informações e os documentos pertinentes às atividades técnicas da execução da pesquisa somente podem ser acessados por aqueles que assinaram o Termo de Confidencialidade, excetuando-se os casos em que a quebra de confidencialidade é inerente à atividade ou em que a informação e/ou documentação já for de domínio público.

ASSINATURAS	
Orientador(a) Documento assinado digitalmente JULIANO DE FARIAS LOPES Data: 27/10/2024 21:42:59-0300 Verifique em https://validar.iti.gov.br	**Pesquisador(a)** Documento assinado digitalmente ANA CLARA DA ROSA Data: 27/10/2024 10:27:34-0300 Verifique em https://validar.iti.gov.br
Assinatura **Nome: Juliano de Farias Lopes** **CPF: 889.210.189-72**	**Assinatura** **Nome: Ana Clara da Rosa** **CPF: 091.082.909.89**
Pesquisador(a) Documento assinado digitalmente PAOLA DE SOUZA PADILHA Data: 27/10/2024 10:32:38-0300 Verifique em https://validar.iti.gov.br	
Assinatura **Nome: Paola de Souza Padilha** **CPF: 129.971.159-65**	

Criciúma (SC), 21 de outubro de 2024.

ANEXO C – TERMO DE CONSENTIMENTO LIVRE E ESCLARECIDO

Título da Pesquisa: DIASTEMA INTERICISAL SUPERIOR ASSOCIADO AO FREIO LABIAL HIPERTRÓFICO E A HEREDITARIEDADE: RELATO DE CASO

Objetivo: Relatar um caso de diastema interincisal superior associado ao freio labial hipertrófico e à hereditariedade.

Período da coleta de dados: 01/03/2025 a 30/03/2025

Tempo estimado para cada coleta: 30 dias

Local da coleta: Consultório odontológico privado / Avenida Sílvio Jorge Zanette, n 481, Meleiro

Pesquisador/Orientador: Juliano de Farias Lopes	**Telefone:** (48) 991481118
Pesquisador/Acadêmico: Ana Clara da Rosa **Pesquisador/ Acadêmico:** Paola de Souza Padilha	**Telefone:** (48) 991550633 **Telefone:** (48) 991128055
8° fase do Curso de Odontologia da UNESC	

Como convidado(a) para participar voluntariamente da pesquisa acima intitulada e aceitando participar do estudo, declaro que:

Poderei desistir a qualquer momento, bastando informar minha decisão diretamente ao pesquisador responsável ou à pessoa que está efetuando a pesquisa.

Por ser uma participação voluntária e sem interesse financeiro, não haverá nenhuma remuneração, bem como não terei despesas para com a mesma. No entanto, fui orientado(a) da garantia de ressarcimento de gastos relacionados ao estudo. Como prevê o item IV.3.g da Resolução CNS 466/2012, foi garantido a mim (participante de pesquisa) e ao meu acompanhante (quando necessário) o ressarcimento de despesas decorrentes da participação no estudo, tais como transporte, alimentação e hospedagem (quando necessário) nos dias em que for necessária minha presença para consultas ou exames.

Foi expresso de modo claro e afirmativo o direito de assistência integral gratuita devido a danos diretos/ indiretos e imediatos/ tardios pelo tempo que for necessário a mim (participante da pesquisa), garantido pelo(a) pesquisador(a) responsável (Itens II.3.1 e II.3.2, da Resolução CNS nº 466 de 2012).

Estou ciente da garantia ao direito à indenização diante de eventuais danos decorrentes da pesquisa (Item IV.3.h, da Resolução CNS nº 466 de 2012).

Os dados referentes a mim serão sigilosos e privados, preceitos estes assegurados pela Resolução nº 466/2012 do CNS - Conselho Nacional de Saúde - podendo eu solicitar informações durante todas as fases da pesquisa, inclusive após a publicação dos dados obtidos a partir desta.

Para tanto, fui esclarecido(a) também sobre os procedimentos, riscos e benefícios, a saber:

DETALHES DOS PROCEDIMENTOS QUE SERÃO UTILIZADOS NA PESQUISA
Estudo qualitativo, descritivo, transversal, documental, de campo do tipo relato de caso. A pesquisa será desenvolvida em um consultório privado, em Meleiro/SC e os dados serão coletados do prontuário do paciente com diastema interincisal superior associado ao freio labial hipertrófico e à hereditariedade.. Consultório odontológico privado / Avenida Sílvio Jorge Zanette , n 481, Meleiro.

RISCOS
Perda da confidencialidade dos dados, e para que este risco seja minimizado os pesquisadores comprometem-se a manter o sigilo das informações que forem retiradas do prontuário clínico do paciente, não divulgando a identidade do participante bem como não expondo qualquer procedimento que possa vir quebrar o sigilo.

BENEFÍCIOS

Analisar a correlação entre o diastema interincisal com o freio hipertrófico e à hereditariedade, fornecendo informações importantes que podem ser usadas por profissionais de saúde para melhorar a qualidade de vida de seus pacientes e proporcionar maior conforto em suas práticas clínicas cotidianas.

Declaro ainda, que tive tempo adequado para poder refletir sobre minha participação na pesquisa, consultando, se necessário, meus familiares ou outras pessoas que possam me ajudar na tomada de decisão livre e esclarecida, conforme a resolução CNS 466/2012 item IV.1.C.

Diante de tudo o que até agora fora demonstrado, declaro que todos os procedimentos metodológicos e os possíveis riscos, detalhados acima, bem como as minhas dúvidas, foram devidamente esclarecidos, sendo que, para tanto, firmo ao final a presente declaração, em duas vias de igual teor e forma, ficando na posse de uma e outra sido entregue ao(à) pesquisador(a) responsável (o presente documento será obrigatoriamente assinado na última página e rubricado em todas as páginas pelo(a) pesquisador(a) responsável/pessoa por ele(a) delegada e pelo(a) participante/responsável legal).

Em caso de dúvidas, sugestões e/ou emergências relacionadas à pesquisa, favor entrar em contato com o(a) pesquisador(a) Juliano de Farias Lopes pelo telefone (48) 991481118 e/ou pelo e-mail jlopesorto@unesc.net .

Em caso de denúncias, favor entrar em contato com o Comitê de Ética – CEP/UNESC (endereço no rodapé da página).

O Comitê de Ética em Pesquisa em Humanos (CEP) da Unesc pronuncia-se, no aspecto ético, sobre todos os trabalhos de pesquisa realizados, envolvendo seres humanos. Para que a ética se faça presente, o CEP/UNESC revisa todos os protocolos de pesquisa envolvendo seres humanos. Cabe ao

CEP/UNESC a responsabilidade primária pelas decisões sobre a ética da pesquisa a ser desenvolvida na Instituição, de modo a garantir e resguardar a integridade e os direitos dos voluntários participantes nas referidas pesquisas. Tem também papel consultivo e educativo, de forma a fomentar a reflexão em torno da ética na ciência, bem como a atribuição de receber denúncias e requerer a sua apuração.

ASSINATURAS	
Voluntário(a)/Participante _____ _____ **Assinatura** **Nome:** _____ **CPF:** _____._____._____ - _____	**Pesquisador(a) Responsável** _____ _____ **Assinatura** **Nome:** _____ **CPF:** _____._____._____ - _____

Criciúma (SC), 21 de outubro de 2024.