

# FECHAMENTO DE DIASTEMA COM RESINA COMPOSTA: RELATO DE CASO

## DIASTEMA CLOSURE WITH COMPOSITE RESIN: CASE REPORT

AIRES VALENTIN FROZI JUNIOR<sup>1</sup>

CAMILA GONÇALVES SAVI<sup>2</sup>

### RESUMO

A estética dental tem papel fundamental na promoção da autoestima e bem-estar dos pacientes. Dentre os procedimentos estéticos mais comuns, o fechamento de diastemas com resinas compostas destaca-se por ser minimamente invasivo, acessível e eficaz. Este relato de caso descreve o planejamento e execução de uma restauração direta estratificada para correção de diastemas e hipoplasia em incisivo central superior de paciente jovem. O protocolo incluiu diagnóstico estético com enceramento e mock-up, uso de guia palatina, estratificação com resinas de diferentes opacidades e finalização com polimento meticuloso. A técnica adotada permitiu alcançar resultados estéticos satisfatórios, com preservação da estrutura dental, mimetismo natural e boa integração gengival. O caso reforça a importância do planejamento detalhado, da seleção criteriosa de materiais e da execução técnica para o sucesso clínico em intervenções estéticas diretas.

**Palavras-Chave: Estética dental, Resina composta, Diastema**

Graduando em Odontologia – Universidade do Extremo Sul Catarinense

Email: [Airesfrozijunior@gmail.com](mailto:Airesfrozijunior@gmail.com)

Mestre Camila Gonçalves Savi Professora do Curso de Odontologia – Universidade do Extremo Sul Catarinense.

Email: [camilagonsavi@hotmail.com](mailto:camilagonsavi@hotmail.com)

## **ABSTRACT**

Aesthetic dentistry has increasingly focused on minimally invasive treatments that provide natural and harmonious results. Among the most common concerns is diastema, a space between anterior teeth that often causes esthetic discomfort to patients. This study aims to report a clinical case involving the closure of diastemas associated with enamel hypoplasia in a maxillary central incisor, using a direct composite resin technique. The treatment plan included a study model, diagnostic wax-up, mock-up, and silicone guide to control the final morphology. The restoration was performed using a layering technique with different composites to reproduce enamel and dentin characteristics, ensuring a natural appearance. The protocol strictly followed adhesion and isolation principles, emphasizing tissue preservation and restoration longevity. This case demonstrates that, with proper planning and careful material selection, it is possible to achieve excellent esthetic and functional outcomes through conservative, non-invasive restorative approaches, avoiding the need for prosthetic intervention.

**KEYWORDS: Aesthetic dentistry, Diastema, Composite resin, Direct restoration, Enamel hypoplasia, Minimally invasive dentistry.**

## INTRODUÇÃO

A estética é uma área fundamental na Odontologia, pois está diretamente relacionada à autoestima e ao bem-estar dos pacientes. Mais do que corrigir funções mastigatórias ou prevenir doenças, o profissional busca harmonizar o sorriso, respeitando as características faciais de cada indivíduo. (CARDOSO, GONÇALVES, 2002).

Procedimentos como clareamentos, acréscimo ou modificação de forma anatômica, facetas ou lentes de contato dental, aplicação e acréscimos de resinas compostas, correções de diastemas, são cada vez mais procurados não apenas por razões funcionais, mas também por motivações pessoais e emocionais, com isso a busca pelo sorriso perfeito acompanha uma tendência crescente de valorização da aparência e, por isso, exige do profissional não apenas técnica, mas também, sensibilidade artística. (BARATIERI, 2015).

O diastema é o espaçamento entre dois ou mais dentes, lacuna ou ausência de contato entre dois ou mais dentes, que são mais frequentes na região anterossuperior, mas também podem ser vistos em qualquer região dos arcos, pelo fato de ocorrer uma diferença entre os tamanhos dos elementos dentários em relação à maxila. Pode ter causas genéticas, funcionais ou estar associado a hábitos bucais. Embora não represente um problema clínico grave, muitos pacientes procuram tratamento por razões estéticas. (CÂMARA, FONSECA, FAHL, 2019).

Os elementos dentários, principalmente os anterossuperiores, tem papel fundamental na estética dental, e a odontologia estética tem proporcionado alternativas e soluções para alcançar sorriso adequado (DETOGNI ET AL., 2020). A resina composta, por sua vez, é um dos materiais mais utilizados para correções rápidas, minimamente invasivas e com ótimo resultado estético. Sua versatilidade permite não apenas o fechamento de espaços como o diastema, mas também restaurações, reconstruções e contorno de dentes, promovendo melhorias visíveis em poucos minutos de procedimento. (ANDRADE, 2017).

A evolução tecnológica tem aprimorado os sistemas adesivos e mecanismos de polimerização, bem como as propriedades físicas e mecânicas das resinas compostas, tornando-as mais eficientes e versáteis, adequadas para diferentes tipos de restaurações estéticas e funcionais, desde pequenos reparos até reconstruções complexas (FERNANDES, 2014; MENEZES, 2020). A resina composta apresenta vantagens como baixo custo, facilidade de aplicação, possibilidade de reparo e excelente resultado estético, pois é possível recriar as características das estruturas dentais, restaurando a função e restabelecendo com fidelidade a cor, translucidez, matiz, croma

e valor.

Também possui desvantagens, como maior suscetibilidade a desgaste, manchas e fraturas. (MENEZES, 2020) O sucesso do tratamento depende tanto da técnica do profissional quanto dos cuidados do paciente (FERRACANE, 2011).

A hipoplasia do esmalte é definida como um defeito de desenvolvimento caracterizado pela formação insuficiente da estrutura adamantina durante a amelogênese, resultando em redução da espessura do esmalte. Clinicamente, apresenta-se por superfícies irregulares, depressões, fossas, bordas delimitadas ou áreas de esmalte ausente, podendo também apresentar manchas opacas ou amareladas. De acordo com Lima (2024), dentes com hipoplasia exibem maior fragilidade, predisposição à sensibilidade e maior risco para o desenvolvimento de cárie devido à menor proteção contra fatores mecânicos e químicos. As causas desse defeito podem ser sistêmicas, como distúrbios nutricionais, febre alta, doenças infecciosas, prematuridade, baixo peso ao nascer e alterações metabólicas, ou locais, como trauma e infecções em dentes decíduos que afetam o germe dentário permanente. Em todos os casos, há algum grau de interferência no processo de secreção da matriz orgânica do esmalte, etapa fundamental para a formação adequada da estrutura dentária.

O presente relato descreve o tratamento restaurador conservador de um paciente de 20 anos com diastemas em região dos incisivos centrais superiores e presença de pigmento por hipoplasia. O planejamento incluiu modelo de estudo, enceramento e mock-up com guia de silicone, seguido de ensaio restaurador manual e da restauração direta estratificada com resinas compostas.

## RELATO DE CASO

O paciente compareceu à Clínica Integrada da Universidade do Extremo Sul Catarinense (UNESC) com queixa principal de espaçamento entre os dentes superiores (diastema), acompanhado de pigmentação decorrente de hipoplasia dentária nos incisivos centrais. Após exame clínico e radiográfico, constatou-se boa saúde gengival e dentária. (Imagem 1)

Foi realizada moldagem com alginato (Hydrogum) para obtenção do modelo de estudo, seguido de enceramento diagnóstico e moldagem com silicona (Zefalabor) para a confecção do mock-up com bisacrílica, o que permitiu a avaliação estética e funcional prévia, bem como a aprovação do plano de tratamento pelo paciente.

Posteriormente, foi realizado clareamento dental caseiro com Clareador Dental Whiteness Perfect 12% (FGM), com acompanhamentos periódicos semanal. Após a estabilização da cor, procedeu-se ao ensaio restaurador e a seleção de cor e das resinas compostas.

### Etapas clínicas:

Na consulta seguinte, foi realizado isolamento absoluto e asperização da superfície vestibular com disco Sof-Lex vermelho. Não houve necessidade de remoção da hipoplasia.

O condicionamento ácido foi feito um dente central por vez, protegendo o elemento adjacente com fita de teflon. O esmalte foi condicionado com ácido fosfórico 37% por 30 segundos, seguido de lavagem abundante por 60 segundos e secagem cuidadosa. Em seguida, aplicou-se o primer nas áreas hipoplásicas e o adesivo Optibond (Kerr) de três passos, conforme as instruções do fabricante (Imagem 2).

### Materiais utilizados

Quadro das Resinas compostas utilizados:

<b>Estrutura</b>	<b>Resina composta</b>	<b>Marca/Fabricante</b>
Concha palatina	WE Z350	3M
Dentina/corpo	Dentina A1	Empress Direct (Ivoclar)
Terço incisal e proximal	CT Z350	3M
Face vestibular (terço cervical e médio)	EA1	Estelite Omega
Face vestibular (terço incisal)	WE Z350	3M

### Procedimento restaurador:

Inicialmente, aplicou-se a resina composta WE Z350 (3M™) na concha palatina dos elementos, utilizando a guia palatina de silicona e empregando a técnica de estratificação.

Na sequência, inseriu-se a camada de resina de Dentina A1 (Empress Direct®) para conformar a morfologia dentinária e mascarar a hipoplasia, respeitando o volume e o espaço adequados (Imagem 3).

Na porção proximal e terço incisal, adicionou-se uma pequena quantidade de resina CT Z350 (3M™), para obtenção de efeitos ópticos e naturalidade. (Imagem 4).

Para finalizar as faces proximais e vestibulares, utilizou-se tira de poliéster pré-curvada, inserida no sulco gengival já isolado. Aplicou-se a resina de esmalte EA1 (Estelite Omega) contra a matriz, tracionando-a para a face palatina.

Com a técnica “cut-back”, removeu-se a porção incisal da camada vestibular de esmalte e acrescentou-se uma fina camada de resina WE Z350 (3M™), devido à sua maior translucidez. O mesmo procedimento foi repetido no dente central contralateral e, posteriormente, nos laterais e caninos.

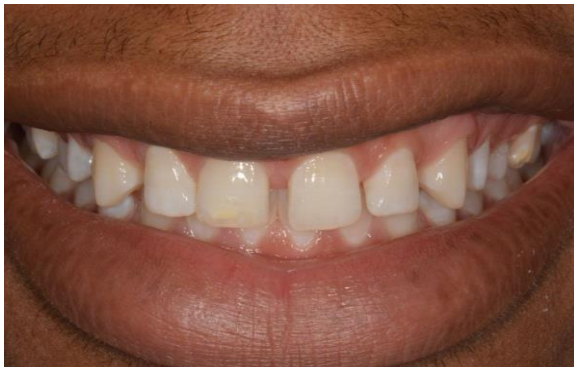

Imagem 1 – Foto inicial

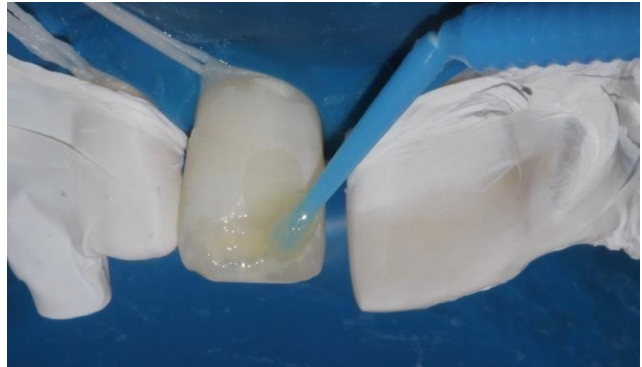


Imagem 2 – Sistema adesivo

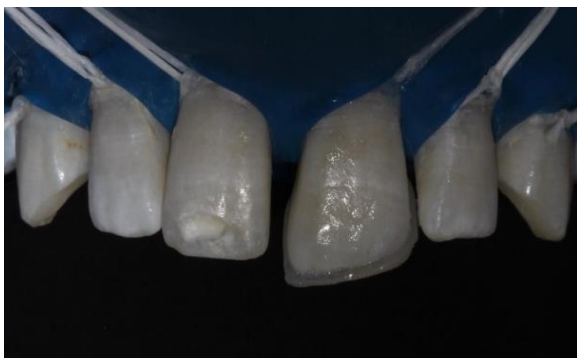


Imagem 3 – Incrementos na palatal

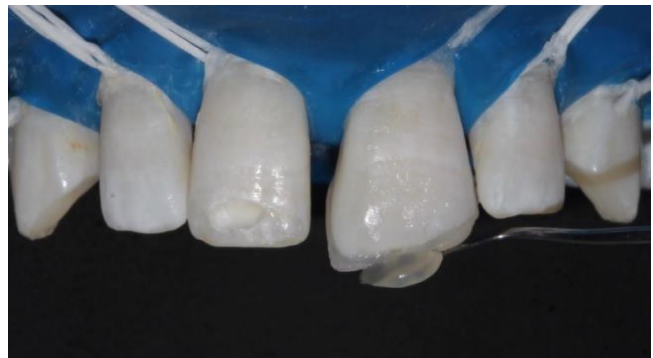


Imagem 4 – Incremento na incisal

Imagem 5 – Incremento no elemento adjacente

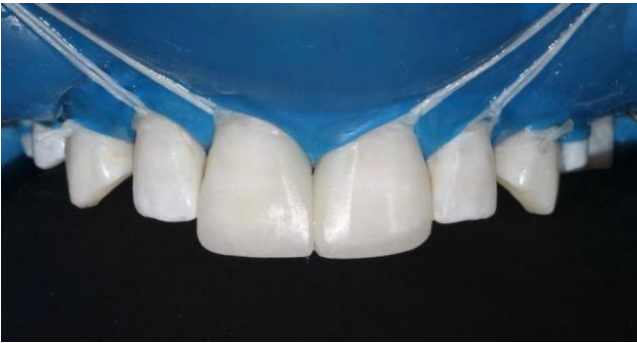
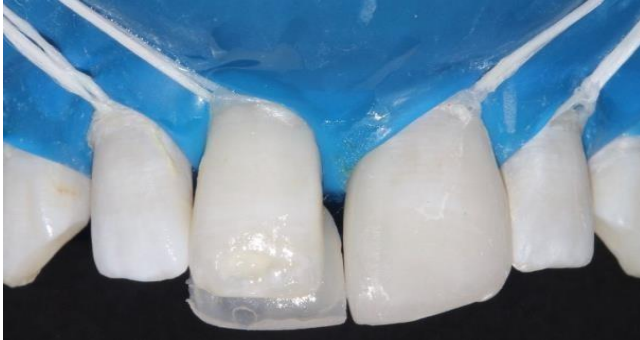
Imagem 6 – Acabamento e polimento

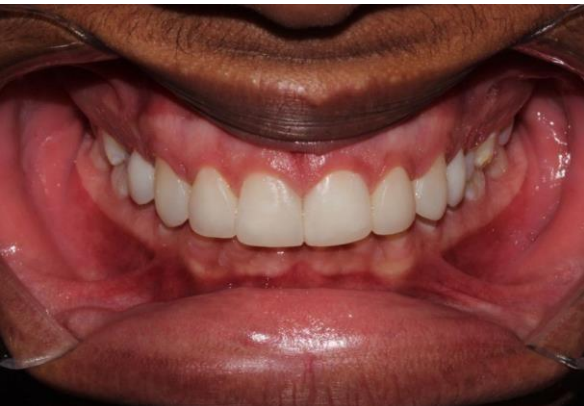

Imagem 7 – Resultado final

## DISCUSSÃO

Fatores diretamente relacionados à longevidade das restaurações incluem a eficácia do isolamento, a qualidade da adesão e o controle da microinfiltração. O uso do isolamento absoluto, condicionamento ácido do esmalte com ácido fosfórico a 37% por 30 segundos, aplicação criteriosa do sistema adesivo e fotopolimerização adequada está em conformidade com protocolos clínicos que visam otimizar a força adesiva e reduzir falhas marginais.

O protocolo de acabamento e polimento adotado neste trabalho seguiu as recomendações de Rodrigues et al. (2015) e Menezes et al. (2020). Observou-se, no acompanhamento, a manutenção do brilho superficial e a ausência do acúmulo de biofilme, corroborando os achados dos autores sobre a importância de uma superfície lisa para a saúde gengival e longevidade estética.

Menezes et al. (2020) ressaltam que falhas restauradoras são frequentemente atribuídas a deficiências no isolamento, aplicação inadequada do adesivo e ausência de acabamento e polimento eficazes. Nesse contexto, o protocolo adotado — incluindo o uso de fita de Teflon para proteger as paredes cavitárias, isolamento absoluto rigoroso e controle na fotopolimerização — atua diretamente na prevenção de falhas precoces e contribui significativamente para o sucesso clínico a longo prazo.

No presente caso, o diagnóstico etiológico dos diastemas revelou uma discrepância de Bolton decorrente da microdontia dos incisivos laterais superiores, conforme descrito por Lima Her (2020). Essa identificação foi fundamental para o planejamento restaurador, uma vez que determinou que a compensação das proporções dentárias seria realizada por meio de abordagem adesiva, sem necessidade de intervenção ortodôntica prévia.

O uso do enceramento e mock-up para o diagnóstico como ferramenta de comunicação paciente-profissional e de validação estética do plano terapêutico é procedimento recomendado por autores clássicos da odontologia restauradora, pois permite avaliar proporções incisais, linhas de sorriso e previsibilidade do resultado antes de qualquer desgaste dental. No caso em questão, a aprovação do mock-up pelo paciente confirmou a abordagem minimamente invasiva e orientou a confecção da guia de silicone usada para reproduzir a parede palatina e a morfologia desejada, o que diminuiu a necessidade de preparo extensivo e facilitou a estratificação de material. (BARATIERI ET AL., 2015).

A seleção de resinas com diferentes características (resina de esmalte para terço médio/cervical) reflete a necessidade de reproduzir camadas com variadas opacidades, translucências e índices de refração para mimetizar a estrutura dental natural. Estudos sobre propriedades ópticas das resinas reforçam que a combinação de materiais com contrastes controlados entre dentina e esmalte favorece o mascaramento de defeitos como hipoplasias e melhora a estética final sem necessidade de desgaste excessivo. (ANDRADE ET AL., 2017; FERNANDES ET AL., 2014).

Devido à hipoplasia do esmalte, a estrutura dental afetada apresenta uma morfologia mais porosa e desorganizada, o que pode comprometer a adesão da resina composta convencional. Para superar esse desafio, foi utilizado o sistema adesivo OptiBond FL, composto por três passos (condicionamento ácido, primer e adesivo), reconhecido por promover elevada resistência de união ao esmalte, mesmo em condições clínicas adversas. A aplicação do primer é especialmente relevante nesses casos, pois permite maior penetração nos microporos característicos do esmalte hipoplásico, favorecendo a infiltração dos monômeros e melhorando a interação entre o substrato dental e o sistema adesivo. Estudos que avaliaram a adesão em esmalte hipomineralizado, condição que compartilha características estruturais similares à hipoplasia, demonstraram que o OptiBond FL apresenta valores superiores de resistência de união quando comparado a sistemas autogravados, reforçando sua eficiência em substratos porosos e menos estáveis (KRAMER et al., 2018).

Do ponto de vista físico-químico, o emprego de técnica incremental e de uma parede palatina auxilia no controle do estresse de contração por polimerização e na adaptação marginal. Ferracane et al. (2011) descreve que a estratificação, quando bem executada, reduz tensão e favorece melhores condições adesivas e morfológicas, além de contribuir para polimento e longevidade da restauração. Assim, a escolha por compósitos convencionais estratificados ao invés de uma restauração monolítica (bulk-fill) é coerente para situações de alta demanda estética anterior. (FERRACANE ET AL., 2011; BOARO ET AL., 2019).

Estudos recentes sobre resinas bulk-fill mostram vantagens no manejo de restaurações posteriores por rapidez e redução de quebras durante o procedimento, porém evidenciam limitações ópticas para uso em regiões estéticas quando comparadas às técnicas estratificadas com resinas convencionais. Portanto, para incisivos centrais com necessidade de reprodução de efeitos ópticos finos, a técnica estratificada direta permanece a mais indicada. (BOARO ET AL., 2019; CHESTERMAN ET AL., 2017). Com planejamento adequado (enceramento, mock-up), técnica restauradora conservadora e seleção cuidadosa de materiais, é possível fechar diastemas e mascarar hipoplasias com restaurações diretas de resina, evitando tratamentos mais invasivos. Recomenda-se:

mapeamento de cor detalhado, uso de guia palatina para controle morfológico, estratificação de resinas com diferentes opacidades para reproduzir esmalte e dentina, isolamento absoluto rigoroso e polimento final meticuloso. Para práticas acadêmicas e clínicas, enfatiza-se a importância de documentar fotograficamente e, quando possível, instrumentalmente (colorimetria) os resultados para permitir avaliações objetivas futuras. (BARATIERI ET AL., 2015; ANDRADE ET AL., 2017; FERRACANE ET AL., 2011).

No tratamento de hipoplasias superficiais, estratégias conservadoras como microabrasão, remoção seletiva do defeito com ponta diamantada e uso de técnicas de opacificação/estratificação podem ser suficientes para corrigir a cor sem necessidade de facetas ou coroas. No caso apresentado, a remoção parcial do pigmento e o emprego de camadas de dentina e esmalte possibilitaram um resultado estético satisfatório mantendo-se a integridade tecidual. A literatura indica que a solução deve priorizar conservação tecidual sempre que for possível alcançar resultado estético e funcional aceitáveis. (BARATIERI ET AL., 2015; ANDRADE ET AL., 2017)

O acabamento com discos progressivos e pontas de borracha, seguido de polimento adequado, é essencial para reduzir rugosidade superficial, minimizar acúmulo de biofilme e manchas extrínsecas e otimizar o brilho — fatores que influenciam diretamente a percepção estética ao longo do tempo e a saúde gengival. Autores que estudam comportamento clínico e desgaste de compósitos enfatizam que superfície bem polida melhora resistência à descoloração e diminui desgastes prematuros. (RODRIGUES ET AL., 2015; MENEZES ET AL., 2020).

Segundo Calichio L. (2016), as técnicas restauradoras diretas com resina composta, baseadas no princípio da adesão, permitem procedimentos minimamente invasivos, com pouco ou nenhum desgaste da estrutura dentária. Isso se deve ao fato de que a adesão da resina composta ao esmalte é superior à adesão à dentina, o que favorece uma abordagem mais conservadora e, conseqüentemente, contribui para a longevidade da restauração, já que a estrutura de esmalte é preservada em casos de fechamento de diademas. (DA NOBREGA ET AL.; 2020)

Neste trabalho, optou-se pela utilização da técnica direta com resina composta em virtude de suas vantagens.

Embora tratamentos indiretos, como facetas em cerâmicas, apresentem excelente estabilidade de cor e longevidade, optou-se pela técnica direta com resina composta devido a sua natureza conservadora e reversível, que preservou integralmente a estrutura dental hígida, alinhando-se aos princípios da Odontologia minimamente invasiva. (SILVA et al., 2024).

Uma limitação inerente ao uso de resina composta é sua maior suscetibilidade à pigmentação extrínseca. Estudos recentes demonstram que a rugosidade superficial e o método de polimento influenciam diretamente a estabilidade de cor desses materiais, tornando-os mais propensos ao escurecimento ao longo do tempo (SARIÇI; DAYI, 2025). Entretanto, esse efeito pode ser minimizado mediante um protocolo adequado de acabamento e polimento, aliado a manutenções periódicas. Quando comparadas às cerâmicas, as restaurações diretas exigem nos hábitos de higiene e revisões clínicas regulares, a fim de preservar o brilho e a estabilidade cromática. (UÇTASLI ET AL., 2023).

## **CONCLUSÃO**

O caso evidencia que restaurações diretas em resina composta são eficazes no fechamento de diastemas e correção de hipoplasias, com abordagem conservadora e estética previsível. A técnica estratificada e o polimento cuidadoso garantem naturalidade, durabilidade e saúde gengival.

O uso de resina composta evita procedimentos invasivos e preserva a estrutura dental. Reforça-se a importância do domínio técnico, da documentação clínica e da atualização constante do profissional.

## REFERÊNCIAS

ANDRADE, S. et al. **Propriedades ópticas da resina composta.** Universidade São Francisco, Bragança Paulista, 2017.

BARATIERI, L. N. et al. **Odontologia restauradora: fundamentos e possibilidades.**

BOARO, L. C. C.; LOPES, D. P.; SOUZA, A. S. C.; NAKANO, E. L.; PEREZ, M. D. A.; PFEIFER, C. S. et al. **Clinical performance and chemical-physical properties of bulk fill composites resin — a systematic review and meta-analysis.** *Dental Materials*, v. 35, n. 10, p. e249–e264, 2019.

CÂMARA, C. A. L. P.; FONSECA, D. M.; FAHL JR., N. **Abordagem interdisciplinar para o tratamento de diastema.** *Estudos Contemporâneos*, [s.l.], v. 1, n. 1, p. 51–57, 2019.

CARDOSO, R. J. A.; GONÇALVES, E. A. N. **Odontologia estética.** São Paulo: Artes Médicas, 2002. p. 170–184.

CHESTERMAN, J.; JOWETT, A.; GALLACHER, A.; NIXON, P. **Bulk-fill resin-based composite restorative materials: a review.** *British Dental Journal*, v. 222, n. 5, p. 337–344, 2017. Da Nobrega Dias J, Veras I, Borges B et al. **Alteração de forma dentária com resina direta: relato de caso.** *Revista Ciência Plural*. 2020; 6(3). Disponível em: <https://periodicos.ufrn.br/rcp/article/view/21044>.

FERNANDES, H. G. K. et al. **Evolução da resina composta: revisão da literatura.** *Revista da Universidade Vale do Rio Verde*, v. 12, n. 2, p. 401–411, 2014.

FERRACANE, J. L. **Resin composite – state of the art.** *Dental Materials*, v. 22, p. 111–116, 2011.

GOLDSTEIN, RE. **A estética em odontologia.** São Paulo: Santos; 2000.

KRAMER, N. et al. **Bonding strategies for MIH-affected enamel and dentin.** *Dental Materials*, v. 34, n. 1, p. e1–e9, 2018.

LIMA, A. R. **Enamel Hypoplasia: Case Report.** *Brazilian Journal of Dentistry Oral Radiology*, v. 2, n. 1, p. 1–6, 2024. DOI: 10.52600/2965-8837.bjdor.2023.2.bjd24.

Lima HER De, Correa V, Rocha G et al. **Fechamento diastema utilizando resina composta / diastema closing using compound resin.** *Brazilian Journal of Development*. 2020; 6(12):95036–95045. Disponível em: <https://www.brazilianjournals.com/index.php/BRJD/article/view/21100>.

MELO, P. C. et al. **Selecting correctly the composite resins.** *International Journal of Dentistry*, v. 10, n. 2, p. 91–96, 2011.

MENEZES, I. et al. **Principais causas de falhas em restaurações de resina composta**

**direta.** *Salusvita*, Bauru, v. 39, n. 2, p. 493–508, 2020.

RODRIGUES, D. S.; BUCIUMEANU, M.; MARTINELLI, A. E.; NASCIMENTO, R. M.; HENRIQUES, B.; SILVA, F. S. et al. **Mechanical strength and wear of dental glass-ionomer and resin composites affected by porosity and chemical composition.** *Journal of Bio-Tribo-Corrosion*, v. 1, n. 3, p. 1–9, 2015.

RODRIGUES, L. D. et al. **Composite resin innovations: a literature review.** *Research, Society and Development*, v. 10, n. 3, e10110313099, 2021.

SARIÇI, T.; DAYI, B. *Evaluation of the effects of different polishing systems on surface roughness and surface discoloration of various restorative materials.* **BMC Oral Health**, v. 25, p. 1–10, 2025.

SEVERO, B. G. de M.; REIS, T. A. dos. **Classification of composite resins and finishing and polishing methods.** *Research, Society and Development*, v. 11, n. 7, e54711730257, 2022.

SILVA, R. A. C. da; PRADO, F.; OLIVEIRA, G. V.; SANTOS, A. C. L.; SANTOS, M. L.; RAMOS, L. S.; SOUSA, M. E. B.; JARDEWESKI, G. L.; BUENO, C. Q. G.; BARRETO, V. M. S. Comparação entre laminados cerâmicos e facetas diretas em resina composta: revisão de literatura. *Brazilian Journal of Implantology and Health Sciences*, v. 6, n. 1, p. 2285-2297, 2024. DOI: 10.36557/2674-8169.2024v6n1p2285-2297.

UCTASLI, M. B.; GAROUSHI, S.; UCTASLI, M.; VALLITTU, P. K.; LASSILA, L. A comparative assessment of color stability among various commercial resin composites. *BMC Oral Health*, v. 23, p. 789, 2023. DOI: 10.1186/s12903-023-03515-9.

VELOSO, S.; LEMOS, C.; DE MORAES, S.; DO EGITO VASCONCELOS, B. C.; PELLIZZER, E. P.; DE MELO MONTEIRO, G. Q. **Clinical performance of bulk-fill and conventional resin composite restorations in posterior teeth: a systematic review and meta-analysis.** *Clinical Oral Investigations*, v. 23, n. 1, p. 221–233, 2019.

**PARECER CONSUBSTANCIADO DO CEP**

**DADOS DO PROJETO DE PESQUISA**

**Título da Pesquisa:** FECHAMENTOS DE DIASTEMA COM RESINA COMPOSTA: RELATO DE CASO

**Pesquisador:** CAMILA GONCALVES SAVI

**Área Temática:**

**Versão:** 1

**CAAE:** 90308025.9.0000.0119

**Instituição Proponente:** Universidade do Extremo Sul Catarinense

**Patrocinador Principal:** Financiamento Próprio

**DADOS DO PARECER**

**Número do Parecer:** 7.739.297

**Apresentação do Projeto:**

**Desenho:**

Trata-se de uma pesquisa qualitativa, descritiva, documental, retrospectiva, do tipo revisão narrativa, e avaliação do prontuário do relato de caso de Fechamento de diastema.

**Resumo:**

As resinas compostas representam uma das principais inovações da odontologia restauradora moderna, com ampla aplicação clínica e constante evolução. Estas resinas são classificadas com base em sua viscosidade (baixa, média e alta) e na forma de ativação (autopolimerizáveis e fotoativadas). O avanço nas propriedades físicas e químicas desses materiais, como biocompatibilidade, resistência ao desgaste, capacidade adesiva e estética aprimorada, torna possível seu uso em diferentes especialidades, incluindo dentística restauradora, ortodontia, implantodontia, endodontia e prótese dentária. A versatilidade das resinas compostas permite sua indicação tanto para restaurações diretas quanto indiretas, melhorando o desempenho clínico e a longevidade dos tratamentos. Este estudo visa apresentar as características, indicações e evolução desses

materiais na prática odontológica, ressaltando sua importância e aplicabilidade no contexto

Continuação do Parecer: 7.739.297

clínico contemporâneo.

Palavras-chave:

Resina composta, odontologia, restauração,

## INTRODUÇÃO

A estética é uma área fundamental na odontologia, pois está diretamente relacionada à autoestima e ao bem-estar dos pacientes. Mais do que corrigir funções mastigatórias ou prevenir doenças, o profissional da estética busca harmonizar o sorriso, respeitando as características faciais de

cada indivíduo. (CARDOSO, GONÇALVES, 2002). Procedimentos como clareamentos, facetas/lentes de contato dental hipoplasias e conoides,

aplicação de resinas compostas correções de diastemas são cada vez mais procurados não apenas por razões funcionais, mas também por

motivações pessoais e emocionais. A busca pelo sorriso perfeito acompanha uma tendência crescente de valorização da aparência e, por isso,

exige do profissional não apenas técnica, mas também sensibilidade artística. (BARATIERI, 2015).

O diastema é o espaçamento entre os dentes, normalmente os incisivos centrais superiores, e pode ter causas genéticas, funcionais ou estar

associado a hábitos orais. Embora não represente um problema clínico grave, muitos pacientes procuram tratamento por razões estéticas.

(CÂMARA, FONSECA, FAHL, 2019). A resina composta, por sua vez, é um dos materiais mais utilizados para correções rápidas, minimamente

invasivas e com ótimo resultado estético. Sua versatilidade permite não apenas o fechamento de espaços como o diastema, mas também

restaurações, reconstruções e contorno de dentes, promovendo melhorias visíveis em poucos minutos de procedimento. (ANDRADE, 2017).

Segundo Menezes, apesar das inúmeras qualidades da resina composta, como o custo acessível, a rápida aplicação, a possibilidade de reparo e o

resultado imediato, o material também apresenta desvantagens: estando mais suscetível a desgastes, manchas e fraturas ao longo do tempo. O

sucesso do tratamento depende diretamente da técnica do profissional e dos cuidados do paciente no pós-procedimento. Por isso, é fundamental

que o cirurgião-dentista saiba orientar corretamente sobre as vantagens e limitações desse

**Endereço:** Avenida Universitária, 1.105 Bloco R1, sala 109, primeiro andar

**Bairro:** Universitário

**CEP:** 88.806-000

**UF:** SC

**Município:** CRICIUMA

**Telefone:** (48)3431-2606

**E-mail:** cep@unesc.net

Continuação do Parecer: 7.739.297

tipo de intervenção, garantindo expectativas realistas e resultados satisfatórios a longo prazo. (FERRACANE, 2011).

Além disso, a evolução tecnológica das resinas compostas tem possibilitado melhorias contínuas em sua composição e desempenho clínico. Novas formulações têm ampliado as possibilidades de uso, permitindo procedimentos menos invasivos, com menor desgaste de estrutura dental e excelente mimetização com os dentes naturais. Por sua ampla gama de indicações, desde pequenas restaurações até reconstruções estéticas complexas. Graças a esse conjunto de propriedades, elas se mostram versáteis, sendo aplicadas tanto em procedimentos de restauração estética quanto em intervenções funcionais. (FERNANDES, 2014). Suas principais indicações abrangem restaurações diretas e indiretas, facetas diretas e indiretas, selamento de fósulas e fissuras, núcleos de preenchimento e diversas outras reconstruções dentais. (MENEZES, 2020).

Trata-se de uma pesquisa qualitativa, descritiva, documental, retrospectiva, do tipo revisão narrativa, e avaliação do prontuário do relato de caso de Fechamento de diastema.

A revisão narrativa será realizada através de uma busca ativa nas bases de dados Lilacs, Scielo e Pubmed a fim de identificar trabalhos publicados

de Trata-se de uma pesquisa qualitativa, descritiva, documental, retrospectiva, do tipo revisão narrativa, e avaliação do prontuário do relato de caso de Fechamento de diastema.

A revisão narrativa será realizada através de uma busca ativa nas bases de dados Lilacs, Scielo e Pubmed a fim de identificar trabalhos publicados

de 2015 até 2020, seguindo critérios de inclusão e exclusão.

Metodologia de Análise de Dados:

Análise dos dados do Prontuário e fotos do mesmo.

#### **Objetivo da Pesquisa:**

Objetivo Primário:

Analisar um caso clínico de fechamento de diastema em Resina Composta e analisar o material utilizado.

Objetivo Secundário:

1. Identificar as diferentes resinas compostas utilizadas no caso clínico

**Endereço:** Avenida Universitária, 1.105 Bloco R1, sala 109, primeiro andar

**Bairro:** Universitário

**CEP:** 88.806-000

**UF:** SC

**Município:** CRICIUMA

**Telefone:** (48)3431-2606

**E-mail:** cep@unesc.net

Continuação do Parecer: 7.739.297

2. Avaliar as principais propriedades físico-químicas das resinas compostas, como biocompatibilidade, estética, resistência ao desgaste e capacidade adesiva.

**Avaliação dos Riscos e Benefícios:**

Riscos:

Inconfidencialidade do caso

Benefícios:

Correção Anatomica dos dentes do paciente

**Comentários e Considerações sobre a Pesquisa:**

A pesquisa vai de encontro com as resoluções 466/2012 e 510/2016 porque não apresenta o local de onde o prontuário será coletado, falta a carta de anuência da instituição assinada

**Considerações sobre os Termos de apresentação obrigatória:**

Adequados. Apresenta os documentos pertinentes às comprovações e execução da pesquisa.

**Recomendações:**

Importante ressaltar nos riscos a perda da confidencialidade e sendo resguardada pelas Resoluções nº 466/2012 e 510/2016 do CNS -CONSELHO NACIONAL DE SAÚDE.

**Conclusões ou Pendências e Lista de Inadequações:**

Seguir todas as orientações relativas a resolução 466/2012 e 510/2016, do Conselho Nacional de Saúde e, após a finalização dos procedimentos de pesquisa, apresentar obrigatoriamente o relatório final.

A partir desse momento o CEP passa a ser corresponsável, em termos éticos, do seu projeto de pesquisa vide artigo X.3.9. da Resolução 466 de 12/12/2012.

Fique atento(a) para as suas obrigações junto a este CEP ao longo da realização da sua pesquisa. Tenha em mente a Resolução CNS 466 de 12/12/2012, a Norma Operacional CNS 001/2013 e o Capítulo III da Resolução CNS 251/1997.

Lembre-se que:

1. No prazo máximo de 6 meses, a contar da emissão deste parecer consubstanciado, deverá ser enviado um relatório parcial a este CEP (via NOTIFICAÇÃO, na Plataforma Brasil) referindo em que fase do projeto a pesquisa se encontra. Um novo relatório parcial deverá ser enviado a cada 6 meses, até que seja enviado o relatório final.

2. Qualquer alteração que ocorra no decorrer da execução do seu projeto e que não tenha sido

**Endereço:** Avenida Universitária, 1.105 Bloco R1, sala 109, primeiro andar

**Bairro:** Universitário

**CEP:** 88.806-000

**UF:** SC

**Município:** CRICIUMA

**Telefone:** (48)3431-2606

**E-mail:** cep@unesc.net

Continuação do Parecer: 7.739.297

prevista deve ser imediatamente comunicada ao CEP por meio de EMENDA, na Plataforma Brasil. O não cumprimento desta determinação acarretará na suspensão ética do seu projeto.

3. Ao final da pesquisa deverá ser encaminhado o relatório final por meio de NOTIFICAÇÃO, na Plataforma Brasil. Deverá ser anexado comprovação de publicização dos resultados.

**Considerações Finais a critério do CEP:**

**Este parecer foi elaborado baseado nos documentos abaixo relacionados:**

Tipo Documento	Arquivo	Postagem	Autor	Situação
Declaração de Instituição e Infraestrutura	carta_de_aceiteAIRES_assinado.pdf	14/07/2025 08:44:42	Marco Antônio da Silva	Aceito
Informações Básicas do Projeto	PB_INFORMAÇÕES_BASICAS_DO_PROJETO_2587112.pdf	09/07/2025 22:49:31		Aceito
Folha de Rosto	folhaderostoaioresass.pdf	09/07/2025 22:48:44	CAMILA GONCALVES SAVI	Aceito
TCLE / Termos de Assentimento / Justificativa de Ausência	Tcleassaires.pdf	09/07/2025 22:48:19	CAMILA GONCALVES SAVI	Aceito
Projeto Detalhado / Brochura Investigador	Projetotccairesjulho.pdf	09/07/2025 22:47:53	CAMILA GONCALVES SAVI	Aceito

**Situação do Parecer:**

Aprovado

**Necessita Apreciação da CONEP:**

Não

CRICIUMA, 01 de Agosto de 2025

Assinado por:  
Marco Antônio da Silva  
(Coordenador(a))

**Endereço:** Avenida Universitária, 1.105 Bloco R1, sala 109, primeiro andar

**Bairro:** Universitário

**CEP:** 88.806-000

**UF:** SC

**Município:** CRICIUMA

**Telefone:** (48)3431-2606

**E-mail:** cep@unesc.net

**UNIVERSIDADE DO EXTREMO SUL CATARINENSE**

**CURSO DE GRADUAÇÃO EM ODONTOLOGIA**

**AIRES VALENTIN FROZI JUNIOR**

**FECHAMENTO DE DIASTEMA COM RESINA COMPOSTA: RELATO DE CASO**

**CRICIÚMA/SC**

**2025**

**AIRES VALENTIN FROZI JUNIOR**

**FECHAMENTO DE DIASTEMA COM RESINA COMPOSTA: RELATO DE CASO**

Projeto de Pesquisa da Universidade do Extremo Sul Catarinense, no Curso de Odontologia, submetido para aprovação pela disciplina de Projeto de Trabalho de Conclusão de Curso.

Orientadora Profa. Camila Savi

**CRICIÚMA/SC**

**2025**

## RESUMO

As resinas compostas representam uma das principais inovações da odontologia restauradora moderna, com ampla aplicação clínica e constante evolução. Estas resinas são classificadas com base em sua viscosidade (baixa, média e alta) e na forma de ativação (autopolimerizáveis e fotoativadas). O avanço nas propriedades físicas e químicas desses materiais, como biocompatibilidade, resistência ao desgaste, capacidade adesiva e estética aprimorada, torna possível seu uso em diferentes especialidades, incluindo dentística restauradora, ortodontia, implantodontia, endodontia e prótese dentária. A versatilidade das resinas compostas permite sua indicação tanto para restaurações diretas quanto indiretas, melhorando o desempenho clínico e a longevidade dos tratamentos. Este estudo visa apresentar as características, indicações e evolução desses materiais na prática odontológica, ressaltando sua importância e aplicabilidade no contexto clínico contemporâneo.

Palavras-chave:

Resina composta, odontologia, restauração, propriedades físicas, biocompatibilidade.

## 1. INTRODUÇÃO

A estética é uma área fundamental na odontologia, pois está diretamente relacionada à autoestima e ao bem-estar dos pacientes. Mais do que corrigir funções mastigatórias ou prevenir doenças, o profissional da estética busca harmonizar o sorriso, respeitando as características faciais de cada indivíduo. (CARDOSO, GONÇALVES, 2002). Procedimentos como clareamentos, facetas/lentes de contato dental hipoplasias e conoides, aplicação de resinas compostas correções de diastemas são cada vez mais procurados não apenas por razões funcionais, mas também por motivações pessoais e emocionais. A busca pelo sorriso perfeito acompanha uma tendência crescente de valorização da aparência e, por isso, exige do profissional não apenas técnica, mas também sensibilidade artística. (BARATIERI, 2015).

O diastema é o espaçamento entre os dentes, normalmente os incisivos centrais superiores, e pode ter causas genéticas, funcionais ou estar associado a hábitos orais. Embora não represente um problema clínico grave, muitos pacientes procuram tratamento por razões estéticas. (CÂMARA, FONSECA, FAHL, 2019). A resina composta, por sua vez, é um dos materiais mais utilizados para correções rápidas, minimamente invasivas e com ótimo resultado estético. Sua versatilidade permite não apenas o fechamento de espaços como o diastema, mas

também restaurações, reconstruções e contorno de dentes, promovendo melhorias visíveis em poucos minutos de procedimento. (ANDRADE, 2017).

Segundo Menezes, apesar das inúmeras qualidades da resina composta, como o custo acessível, a rápida aplicação, a possibilidade de reparo e o resultado imediato, o material também apresenta desvantagens: estando mais suscetível a desgastes, manchas e fraturas ao longo do tempo. O sucesso do tratamento depende diretamente da técnica do profissional e dos cuidados do paciente no pós- procedimento. Por isso, é fundamental que o cirurgião-dentista saiba orientar corretamente sobre as vantagens e limitações desse tipo de intervenção, garantindo expectativas realistas e resultados satisfatórios a longo prazo. (FERRACANE, 2011).

Além disso, a evolução tecnológica das resinas compostas tem possibilitado melhorias contínuas em sua composição e desempenho clínico. Novas formulações têm ampliado as possibilidades de uso, permitindo procedimentos menos invasivos, com menor desgaste de estrutura dental e excelente mimetização com os dentes naturais. Por sua ampla gama de indicações, desde pequenas restaurações até reconstruções estéticas complexas. Graças a esse conjunto de propriedades, elas se mostram versáteis, sendo aplicadas tanto em procedimentos de restauração estética quanto em intervenções funcionais. (FERNANDES, 2014). Suas principais indicações abrangem restaurações diretas e indiretas, facetas diretas e indiretas, selamento de fósulas e fissuras, núcleos de preenchimento e diversas outras reconstruções dentais. (MENEZES, 2020).

## **2. OBJETIVOS**

### **2.1 Objetivo Geral**

Analisar um caso clínico de fechamento de diastema em RC e analisar o material utilizado.

### **2.2 Objetivos Específicos**

1. Identificar as diferentes resinas compostas utilizadas no caso clínico
2. Avaliar as principais propriedades físico-químicas das resinas compostas, como biocompatibilidade, estética, resistência ao desgaste e capacidade adesiva.

## **3.0 HIPÓTESE**

A utilização de resinas compostas podem não suprir as expectativas do profissional e do paciente.

## **4.0 PERGUNTA DE PESQUISA**

De qual forma as resinas compostas podem restaurar dentes com diastema?

## 5.0 JUSTIFICATIVA

As resinas compostas representam um dos avanços mais significativos na odontologia restauradora, oferecendo soluções estéticas e funcionais em diversas especialidades, como dentística restauradora, ortodontia, implantodontia, endodontia e prótese dentária. Com a constante evolução desses materiais, surgem novas formulações que apresentam propriedades físico-químicas aprimoradas, como maior resistência ao desgaste, melhor adesividade e estética superior. No entanto, a escolha inadequada do tipo de resina ou da técnica de aplicação pode comprometer o sucesso clínico, a longevidade da restauração e a saúde do paciente. Assim, este trabalho é relevante para a compreensão crítica das características e indicações das resinas compostas, visando fornecer subsídios teóricos e práticos que orientem a seleção criteriosa desses materiais no dia a dia clínico. Além disso, a pesquisa contribuirá para a formação acadêmica e para a atualização dos profissionais quanto às tendências e avanços na área.

## 6.0 REVISÃO BIBLIOGRÁFICA

As resinas compostas têm desempenhado um papel fundamental na odontologia restauradora desde sua introdução na década de 1960. Inicialmente desenvolvidas para restaurações diretas, essas resinas passaram por diversas modificações em sua composição e propriedades físico-químicas, visando atender às exigências estéticas e funcionais dos procedimentos odontológicos modernos. (Melo, 2011). A constante evolução tecnológica permitiu o desenvolvimento de materiais com melhor desempenho clínico, maior resistência mecânica e estética aprimorada, consolidando as resinas compostas como uma escolha versátil e eficaz para diversas indicações clínicas. (Fernandes, 2014).

Atualmente, as resinas compostas são amplamente utilizadas em procedimentos restauradores diretos e indiretos, graças à sua capacidade de mimetizar a aparência natural dos dentes e proporcionar resultados estéticos satisfatórios. (Rodrigues, 2021). Além disso, a facilidade de manipulação e a possibilidade de realizar restaurações minimamente invasivas contribuem para a preferência por esses materiais na prática clínica. (Fernandes, 2014).

As resinas compostas podem ser classificadas com base em diferentes critérios, sendo a viscosidade e a forma de ativação os mais relevantes do ponto de vista clínico e científico. A viscosidade, por exemplo, influencia diretamente a adaptação do material à cavidade dental, bem como sua resistência mecânica e estética. Resinas de baixa viscosidade, também chamadas de flow ou fluidas, são compostas por uma menor quantidade de carga inorgânica, o que proporciona maior fluidez, tornando-as ideais para aplicação em áreas de difícil acesso, como cavidades profundas e zonas com geometrias complexas. (Severo, Reis, 2022).

Essas resinas são amplamente utilizadas como base em restaurações compostas ou para pequenas correções estéticas. Já as resinas de média viscosidade, ou universais, possuem um equilíbrio entre resistência e capacidade de escoamento, sendo indicadas tanto para dentes anteriores quanto posteriores. Por fim, as resinas de alta viscosidade apresentam maior concentração de carga inorgânica, o que confere resistência superior ao desgaste e à compressão, sendo recomendadas para restaurações em áreas sujeitas a intensa carga oclusal. (Chesterman, Jowett, Gallacher, Nixon, 2017).

No que se refere à forma de ativação, as resinas compostas podem ser classificadas como fotoativadas, autopolimerizáveis ou de dupla cura. As resinas fotoativadas são as mais utilizadas atualmente e dependem da exposição à luz azul, geralmente emitida por aparelhos de LED, para iniciar o processo de polimerização. Essa característica permite maior controle clínico, uma vez que o profissional pode manipular o material com tranquilidade até o momento ideal de ativação. (Boaro, Lopes, Souza, Nakano, Perez, Pfeifer, 2019).

Já as resinas autopolimerizáveis são ativadas por meio da mistura de dois componentes químicos catalisador e base que reagem entre si iniciando a cura do material de forma espontânea. Embora essa categoria tenha sido muito utilizada no passado, sua aplicação clínica foi reduzida devido ao tempo limitado de trabalho e à menor estabilidade da cor. (Nascimento et al, 2015). Ainda há, contudo, situações em que sua utilização se faz necessária, como em restaurações indiretas em locais de difícil acesso à luz. A classificação das resinas composta com base nesses critérios possibilita uma escolha mais assertiva do material, conforme a complexidade do caso clínico e as necessidades funcionais e estéticas de cada paciente. (Rodrigues et al, 2015).

As propriedades físico-químicas das resinas compostas são determinantes para o desempenho clínico e para a longevidade das restaurações. Esses materiais são compostos por uma matriz orgânica – geralmente à base de monômeros como BIS-GMA, UDMA e TEGDMA –, partículas de carga inorgânica (como quartzo, sílica e zircônia), agentes de união (silano) e iniciadores de polimerização. A combinação dessas substâncias resulta em um material que alia estética, funcionalidade e resistência, características essenciais para o sucesso em procedimentos restauradores. Dentre as propriedades mais relevantes destacam-se a resistência mecânica, a biocompatibilidade, a estabilidade de cor, a contração de polimerização e a adesividade aos tecidos dentários. (Boaro, Lopes, Souza, Nakano, Perez, Pfeifer, 2019).

A resistência mecânica está diretamente relacionada à quantidade e ao tamanho das partículas de carga incorporadas à matriz. Quanto maior a carga inorgânica, maior será a resistência à fratura e ao desgaste oclusal. Esse aspecto é especialmente importante em restaurações posteriores, onde a mastigação exerce forças intensas sobre a estrutura dental restaurada. A biocompatibilidade das resinas compostas modernas também merece destaque. (Melo, 2011).

Estudos apontam que, embora existam componentes potencialmente irritantes em sua formulação, como os monômeros residuais, a evolução dos materiais reduziu significativamente os riscos de toxicidade e reações inflamatórias. Além disso, a capacidade estética das resinas é um de seus maiores atrativos: a variedade de tonalidades, graus de opacidade e translucidez permite mimetizar com precisão a aparência dos dentes naturais, resultando em restaurações altamente satisfatórias do ponto de vista visual. (Veloso, 2019).

Outro fator crítico é a contração de polimerização, fenômeno que ocorre quando a resina passa do estado plástico para o estado sólido. Esse processo pode gerar tensões internas e falhas na adaptação marginal, comprometendo a longevidade da restauração. Para minimizar esse efeito, recomenda-se a técnica incremental, em que o material é inserido em pequenas camadas e cada uma é polimerizada separadamente. (Vasconcelos, 2019).

A sorção e a solubilidade em meio aquoso também influenciam a durabilidade da resina, pois afetam sua estabilidade dimensional e resistência ao desgaste. Por fim, destaca-se a capacidade adesiva do material, que depende da correta aplicação dos sistemas adesivos modernos. O uso de adesivos dentinários de qualidade garante a união entre o material restaurador e o dente, evitando infiltrações, descolamentos e sensibilidade pós-operatória. Dessa forma, as propriedades físico-químicas das resinas compostas não apenas definem sua aplicabilidade clínica, como também influenciam diretamente nos resultados a curto e longo prazo. (Ferracane, 2011).

A ampla aplicabilidade das resinas compostas faz com que esses materiais sejam utilizados nas mais diversas especialidades odontológicas, indo muito além da dentística restauradora. Na dentística, as resinas são empregadas em restaurações diretas e indiretas, fechamento de diastemas, recontornos coronários, correções estéticas e tratamentos de lesões cervicais não cariosas. Graças à sua estética refinada, são amplamente utilizadas em dentes anteriores, onde a aparência natural é essencial para a autoestima e confiança do paciente. Além disso, em casos de fraturas dentárias, as resinas permitem restaurações rápidas e minimamente invasivas, preservando a estrutura dental sadia e restaurando a função de forma eficiente. (Andrade, 2017).

Na ortodontia, as resinas compostas são fundamentais para a colagem de bráquetes, tubos e acessórios, sendo também utilizadas em finalizações estéticas pós-tratamento, como o fechamento de pequenos espaços residuais ou correções de bordas incisais irregulares. (Moraes, 2019). Já na endodontia, as resinas são utilizadas para reconstrução coronária após o tratamento de canais, especialmente em dentes que perderam grande parte da estrutura dentária. Sua capacidade de aderir aos tecidos e sua resistência tornam-nas ideais para esse tipo de reconstrução, muitas vezes servindo de base para a futura instalação de pinos ou coroas. (Veloso, 2019). Na implantodontia, as resinas compostas são usadas na confecção de provisórios estéticos e funcionais durante a fase de osseointegração, bem como em pequenos ajustes em próteses para melhorar sua adaptação e aparência. (Pellizzer, 2019).

Na prótese dentária, as resinas compostas ganham espaço em reparos de próteses fraturadas, confecção de facetas diretas, cimentação de restaurações indiretas e até mesmo na customização estética de próteses totais ou parciais. A possibilidade de realizar pequenas intervenções diretamente no consultório, com excelente resultado estético, proporciona conforto ao paciente e agilidade ao profissional. Dessa forma, observa-se que as resinas compostas transcendem fronteiras clínicas e se consolidam como materiais indispensáveis na prática odontológica moderna, seja pela versatilidade, eficiência ou apelo estético. (Baratieri, 2015).

## 7. MATERIAIS E MÉTODOS

Este trabalho consiste em uma pesquisa do tipo bibliográfica e descritiva, com abordagem qualitativa, realizada por meio da análise de artigos científicos, livros, dissertações, teses e materiais acadêmicos disponíveis em bases de dados como Scielo, PubMed, Google Acadêmico e BBO (Biblioteca Brasileira de Odontologia). A pesquisa teve como objetivo reunir informações atualizadas sobre os tipos de resinas compostas utilizadas na odontologia, suas propriedades físico-químicas, formas de ativação, indicações clínicas e desempenho em diferentes especialidades odontológicas.

Os critérios de inclusão envolveram publicações nacionais e internacionais disponíveis integralmente, publicadas entre os anos de 2002 e 2025, escritas nos idiomas português, inglês ou espanhol, que abordassem diretamente o uso clínico e científico das resinas compostas. Foram excluídos trabalhos duplicados, estudos com dados inconclusivos ou sem relação direta com o tema proposto.

Para a análise, os dados foram organizados e categorizados conforme os seguintes tópicos: viscosidade das resinas (baixa, média e alta), formas de ativação (autopolimerizáveis e fotoativadas), propriedades como biocompatibilidade, resistência, estética e adesividade, além das principais indicações clínicas em diferentes especialidades da odontologia, como dentística restauradora, ortodontia, endodontia, implantodontia e prótese dentária.

## 8. CRONOGRAMA

Tabela 1: Cronograma 2025

Atividades	Meses	Mar	abr	mai	jun	jul	ago	set	out	nov	dez
Construção do Projeto				x							
Submissão ao CEP				x							
Levantamento bibliográfico			x	x	x	x	x				
Coleta de dados							x	x	x		
Tabulação dos dados									x		
Elaboração do TCC							x	x	x		
Entrega, apresentação e submissão do artigo										x	

Observação: A coleta de dados está condicionada a aprovação do CEP.

## REFERÊNCIAS BIBLIOGRÁFICAS

ANDRADE, S; et al. Propriedades ópticas da resina composta. Universidade São Francisco, Bragança Paulista. 2017.

BARATIERI, L.N. et al. Odontologia Restauradora: Fundamentos e possibilidades. São Paulo: Editora Santos, 2015. 852 p

CARDOSO, R.J.A.; Gonçalves E.A.N. Odontologia estética. Editora Artes Médicas Ltda., São Paulo, p. 170-184, 2002

CÂMARA, C. A. L. P.; FONSECA, D. M.; FAHL JR., N. Abordagem interdisciplinar para o tratamento de diastema. Est Contemp, [s.l.], v. 1, no. 1, p. 51-57, 2019.

FERNANDES, H; et al. Evolução da resina composta: revisão de literatura. VER. VALE. v. 12, n. 2; 2014. Ferracane JL. Resin composite – State of the art. Dent Mater 2011; 22:111-6.

MENEZES, I; et al. Principais causas de falhas em restaurações de resina composta direta. REV. SA- LUSVITA, Bauru, v. 39, n. 2, p. 493-508, 2020.

Melo, P.C. et al. (2011). Selecting correctly the composite resins. International Journal of Dentistry, 10 (2), 91-96.

Rodrigues, L. D et al. (2021). Composite resin innovations: a literature review. Research, Society and Development, 10 (3), e10110313099. <https://doi.org/10.33448/rsd-v10i3.13099>.

Fernandes, H.G.K et al. (2014). Evolução da resina composta: Revisão da Literatura. Revista da Universidade Vale do Rio Verde, 12 (2), 401-411.

Severo, B. G. de M.; Reis, T. A. dos. (2022). Classification of composite resins and finishing and polishing methods. Research, Society and Development, 11 (7), e54711730257. <https://doi.org/10.33448/rsd-v11i7.30257>.

Chesterman, J., Jowett, A., Gallacher, A., & Nixon, P. (2017). Bulk-fill resin-based composite restorative materials: a review. British Dental Journal, 222(5), 337–344. <https://doi.org/10.1038/sj.bdj.2017.214>.

Boaro LCC, Lopes DP, Souza ASC, Nakano EL, Perez MDA, Pfeifer CS, et al. Clinical performance and chemical-physical properties of bulk fill composites resin —a systematic review and meta-analysis. Dent Mater. 2019;35(10):e249–64. <https://doi.org/10.1016/j.dental.2019.07.007>

Rodrigues DS, Buciumeanu M, Martinelli AE, Nascimento RM, Henriques B, Silva FS, et al. Mechanical Strength and Wear of Dental Glass-Ionomer and Resin Composites Affected by Porosity and Chemical Composition. J Bio- Tribo-Corrosion. 2015 Aug;1(3):1–9. doi:10.1007/s40735-015-0025-9

Melo, P.C. et al. (2011). Selecting correctly the composite resins. International Journal of Dentistry, 10 (2), 91-96.

Veloso, S., Lemos, C., de Moraes, S., do Egito Vasconcelos, B. C., Pellizzer, E. P., & de Melo Monteiro, G. Q. (2019). Clinical performance of bulk-fill and conventional resin composite restorations in posterior teeth: a systematic review and meta-analysis. *Clinical Oral Investigations*, 23(1), 221–233. <https://doi.org/10.1007/s00784-018-242-7>.



## Termo de Confidencialidade

**Título da Pesquisa: Fechamento de Diastema**

**Objetivo: Relato de caso de um fechamento de**

**Diastema. Período da coleta de dados: 10/08/2025**

a 10/12/2025 **Local da coleta: Unesc**

**Pesquisador/Orientador: Camila Gonçalves Savi**

**Telefone: (48) 99978-5011**

**Pesquisador/Acadêmico: Aires Valentin Frozi Junior**

**Telefone: (48) 99208-3477**

**9ª fase do Curso de Odontologia da UNESC**

Os pesquisadores (abaixo assinados) se comprometem a preservar a privacidade e o anonimato dos sujeitos com relação a toda documentação e toda informação obtidas nas atividades e pesquisas a serem coletados através de fotos e filmagens do local informado a cima.

Concordam, igualmente, em:

- Manter o sigilo das informações de qualquer pessoa física ou jurídica vinculada de alguma forma a este projeto;
- Não divulgar a terceiros a natureza e o conteúdo de qualquer informação que componha ou tenha resultado de atividades técnicas do projeto de pesquisa;
- Não permitir a terceiros o manuseio de qualquer documentação que componha ou tenha resultado de atividades do projeto de pesquisa;
- Não explorar, em benefício próprio, informações e documentos adquiridos

Av. Universitária, 1.105 – Bairro Universitário – CEP: 88.806-000 – Criciúma / SC Bloco R1

– Sala 109 | Fone (48) 3431 2606 | cep@unesc.net | [www.unesc.net/cep](http://www.unesc.net/cep)

através da participação em atividades do projeto de pesquisa;

- Não permitir o uso por outrem de informações e documentos adquiridos através da participação em atividades do projeto de pesquisa.
- Manter as informações em poder do pesquisador Camila Savi por um período de 5 anos. Após este período, os dados serão destruídos.


Por fim, declaram ter conhecimento de que as informações e os documentos pertinentes às atividades técnicas da execução da pesquisa somente podem ser acessados por aqueles que assinaram o Termo de Confidencialidade, excetuando-se os casos em que a quebra de confidencialidade é inerente à atividade ou em que a informação e/ou documentação já for de domínio público.

ASSINATURAS	
<p>Orientador(a)</p>  <p>Assinatura</p> <p>Nome: <u>Camila Gonçalves Savi</u></p> <p>CPF: <u>075547649-26</u></p>	<p>Pesquisador(a)</p>  <p>Assinatura</p> <p>Nome: <u>Lucas Valentin Froy Junior</u></p> <p>CPF: <u>063.480.829-03</u></p>
<p>Pesquisador(a)</p> <p>Assinatura</p> <p>Nome: _____</p> <p>CPF: _____</p>	<p>Pesquisador(a)</p>  <p>Assinatura</p> <p>Nome: <u>Lucas Valentin Froy Junior</u></p> <p>CPF: <u>063.480.829-03</u></p>

Criciúma (SC), 30 de Maio de 2025.

## CARTA DE ACEITE

Declaramos, para os devidos fins que se fizerem necessários, que concordamos em disponibilizar do paciente Edesio Maciel Junior da Instituição UNESC, localizada na Avenida Universitária, nº 1105, Bairro Universitário, Criciúma, SC, 88806-000, para o desenvolvimento da pesquisa intitulada “Fechamento de diastema com resina composta, Relato de caso” sob a responsabilidade do professor(a) responsável Camila Savi e pesquisador(s) Aires Valentin Frozi Junior do Curso de Odontologia da Universidade do Extremo Sul Catarinense – UNESC, pelo período de execução previsto no referido projeto.

Documento assinado digitalmente  
 LEONARDO MARCOS MEZZARI  
Data: 16/06/2025 15:44:47-0300  
Verifique em <https://validar.it.gov.br>

---

Prof. Dr. Leonardo Mezzari Coordenador Clínica  
Odontologia UNESC

**Título da Pesquisa: Fechamento de Diastema com Resina composta, relato de caso.**

**Objetivo: Relato de caso de fechamento de Diastema.**

**Período da coleta de dados: 10/08/2025 a 10/12/2025**

**Tempo estimado para cada coleta: 10 dias**

**Local da coleta: Unesc**

**Pesquisador/Orientador: Camila Gonçalves Savi**  
**Pesquisador/Acadêmico: Aires Valentin Frozi Junior**  
**09\* fase do Curso de Odontologia da UNESC**

**Telefone: (48) 99978-5011**  
**Telefone: (48) 99208-3477**

Como convidado(a) para participar voluntariamente da pesquisa acima intitulada e aceitando participar do estudo, declaro que:

Poderei desistir a qualquer momento, bastando informar minha decisão diretamente ao pesquisador responsável ou à pessoa que está efetuando a pesquisa.

Por ser uma participação voluntária e sem interesse financeiro, não haverá nenhuma remuneração, bem como não terei despesas para com a mesma. No entanto, fui orientado(a) da garantia de ressarcimento de gastos relacionados ao estudo. Como prevê o item IV.3.g da Resolução CNS 466/2012, foi garantido a mim (participante de pesquisa) e ao meu acompanhante (quando necessário) o ressarcimento de despesas decorrentes da participação no estudo, tais como transporte, alimentação e hospedagem (quando necessário) nos dias em que for necessária minha presença para consultas ou exames.

Foi expresso de modo claro e afirmativo o direito de assistência integral gratuita devido a danos diretos/ indiretos e imediatos/ tardios pelo tempo que for necessário a mim (participante da pesquisa), garantido pelo(a) pesquisador(a) responsável (Itens II.3.1 e II.3.2, da Resolução CNS nº 466 de 2012).

Estou ciente da garantia ao direito à indenização diante de eventuais danos decorrentes da pesquisa (Item IV.3.h, da Resolução CNS nº 466 de 2012).

Os dados referentes a mim serão sigilosos e privados, preceitos estes assegurados pela Resolução nº 466/2012 do CNS - Conselho Nacional de Saúde - podendo eu solicitar informações durante todas as fases da pesquisa, inclusive após a publicação dos dados obtidos a partir desta.

Para tanto, fui esclarecido(a) também sobre os procedimentos, riscos e benefícios, a saber:

#### **DETALHES DOS PROCEDIMENTOS QUE SERÃO UTILIZADOS NA PESQUISA**

Avaliar, coletar os dados do prontuário do paciente.

## RISCOS

Perder a confidencialidade.

## BENEFÍCIOS

Melhorar a estética do sorriso do paciente.

Declaro ainda, que tive tempo adequado para poder refletir sobre minha participação na pesquisa, consultando, se necessário, meus familiares ou outras pessoas que possam me ajudar na tomada de decisão livre e esclarecida, conforme a resolução CNS 466/2012 item IV.1.C.

Diante de tudo o que até agora fora demonstrado, declaro que todos os procedimentos metodológicos e os possíveis riscos, detalhados acima, bem como as minhas dúvidas, foram devidamente esclarecidos, sendo que, para tanto, firmo ao final a presente declaração, em duas vias de igual teor e forma, ficando na posse de uma e outra sido entregue ao(à) pesquisador(a) responsável (o presente documento será obrigatoriamente assinado na última página e rubricado em todas as páginas pelo(a) pesquisador(a) responsável/pessoa por ele(a) delegada e pelo(a) participante/responsável legal).

Em caso de dúvidas, sugestões e/ou emergências relacionadas à pesquisa, entrar em contato com o(a) pesquisador(a) Camila Savi pelo telefone (48) 99978-5011 e/ou pelo e-mail [camilagonsavi@hotmail.com](mailto:camilagonsavi@hotmail.com)



Dúvidas ou denúncias, favor entrar em contato com o Comitê de Ética – CEP/UNESC. O CEP/UNESC se localiza na Av. Universitária, 1.105 – Bairro Universitário, nas dependências do Bloco R1 – Sala 109, Criciúma, SC, com horário de funcionamento das 8:00 às 12:00 e das 13:30 às 17:30, de segunda a sexta-feira. Contato também pode ser feito pelo fone (48) 3431 2606 ou e-mail [cep@unesc.net](mailto:cep@unesc.net). O endereço da página do CEP/UNESC é [www.unesc.net/cep](http://www.unesc.net/cep).

O Comitê de Ética em Pesquisa em Humanos (CEP) da Unesc pronuncia-se, no aspecto ético, sobre todos os trabalhos de pesquisa realizados, envolvendo seres humanos. Para que a ética se faça presente, o CEP/UNESC revisa todos os protocolos de pesquisa envolvendo seres humanos. Cabe ao CEP/UNESC a responsabilidade primária pelas decisões sobre a ética da pesquisa a ser desenvolvida na Instituição, de modo a garantir e resguardar a integridade e os

direitos dos voluntários participantes nas referidas pesquisas. Tem também papel consultivo e educativo, de forma a fomentar a reflexão em torno da ética na ciência, bem como a atribuição de receber denúncias e requerer a sua apuração.

O CEP/UNESC integra o sistema nacional de ética em pesquisa, a CONEP – Comissão Nacional de Ética em Pesquisa com Seres Humanos, vinculada ao Conselho Nacional de Saúde / Ministério da Saúde (CNS/MS).

Este documento, para ser válido, deve ter todas as páginas rubricadas pelo pesquisador responsável ou pessoa por ele delegada e pelo convidado - participante de pesquisa ou seu responsável legal (Resolução CNS nº 466 de 2012, item IV.5.d).

ASSINATURAS	
<b>Voluntário(a)/Participante</b>	<b>Pesquisador(a) Responsável</b>
 Documento assinado digitalmente EDESIO MACIEL JUNIOR Data: 16/06/2025 09:54:27-0300 Verifique em <a href="https://validar.iti.gov.br">https://validar.iti.gov.br</a>	
<b>Assinatura</b>	<b>Assinatura</b>
<b>Nome:</b>	<b>Nome: Camila Gonçalves Savi</b>
<b>CPF: . .</b>	<b>CPF: 075.547.649 - 26</b>

Criciúma (SC), 30 de Maio de 2025.

